



UNIVERSIDADE FEDERAL DO PARÁ  
INSTITUTO DE CIÊNCIAS DA SAÚDE  
PROGRAMA DE PÓS-GRADUAÇÃO EM CIÊNCIAS FARMACÊUTICAS

**AVALIAÇÃO DA ATIVIDADE CICATRIZANTE DO EXTRATO  
HIDROALCOÓLICO DE *Ayapana triplinervis* (VAHL) R.M. KING & H.  
ROBINSON (ASTERACEAE)**

SUELLEN CAROLINA MARTINS DO NASCIMENTO

BELÉM-PA  
2020

UNIVERSIDADE FEDERAL DO PARÁ  
INSTITUTO DE CIÊNCIAS DA SAÚDE  
PROGRAMA DE PÓS-GRADUAÇÃO EM CIÊNCIAS FARMACÊUTICAS

**AVALIAÇÃO DA ATIVIDADE CICATRIZANTE DO EXTRATO  
HIDROALCOÓLICO DE *Ayapana triplinervis* (Vahl) R.M. KING & H.  
ROBINSON (ASTERACEAE)**

Autora: Suellen Carolina Martins do Nascimento  
Orientadora: Prof.<sup>a</sup> Dr.<sup>a</sup> Marcieni Ataíde de Andrade  
Co-orientador: Prof. Dr. Anderson Bentes de Lima

Dissertação apresentada ao Programa de Pós-graduação em Ciências Farmacêuticas, área de concentração: Fármacos e Medicamentos, do Instituto de Ciências da Saúde da Universidade Federal do Pará como requisito para obtenção do título de Mestre em Ciências Farmacêuticas.

BELÉM-PA  
2020

Dados Internacionais de Catalogação na Publicação (CIP) de acordo com ISBD  
Sistema de Bibliotecas da Universidade Federal do Pará  
Gerada automaticamente pelo módulo Ficat, mediante os dados fornecidos pelo(a)  
autor(a)

---

- N244a Nascimento, Suellen Carolina Martins do.  
Avaliação da atividade cicatrizante do extrato  
hidroalcoólico de *Ayapana triplinervis* (VAHL) R. M. KING &  
H. ROBINSON (ASTERACEAE) / Suellen Carolina Martins  
do Nascimento. — 2020.  
75 f. : il. color.
- Orientador(a): Prof<sup>a</sup>. Dra. Marcieni Ataíde de Andrade  
Coorientador(a): Prof. Dr. Anderson Bentes de Lima  
Dissertação (Mestrado) - Universidade Federal do Pará,  
Instituto de Ciências da Saúde, Programa de Pós-Graduação  
em Ciências Farmacêuticas, Belém, 2020.
1. *Ayapana triplinervis*. 2. Cicatrização. 3.  
Etnofarmacologia. I. Título.

---

CDD 615.4

# FOLHA DE APROVAÇÃO

Suellen Carolina Martins do Nascimento

## AVALIAÇÃO DA ATIVIDADE CICATRIZANTE DO EXTRATO HIDROALCOÓLICO DE *Ayapana triplinervis* (Vahl) R.M. King & H. Robinson (ASTERACEAE)

Dissertação apresentada ao Programa de Pós-graduação em Ciências Farmacêuticas, área de concentração: Fármacos e Medicamentos, do Instituto de Ciências da Saúde da Universidade Federal do Pará como requisito para obtenção do título de Mestre em Ciências Farmacêuticas.

---

Banca examinadora

---

Profa. Dra Marcieni Ataíde de Andrade (Orientadora)

Instituição: Programa de Pós-Graduação em Ciências Farmacêuticas (UFPA)

---

Prof. Dr. Enéas de Andrade Fontes Junior

Instituição: Programa de Pós-Graduação em Ciências Farmacêuticas (UFPA)

---

Profa. Dr. Consuelo Yumiko Yoshioka e Silva

Instituição: Faculdade Farmácia (UFPA)

BELÉM-PA

2020



## DEDICATÓRIA

Aos meus pais, por todo amor dedicado a mim.

## **AGRADECIMENTOS**

A Deus, por me dar força e coragem para concluir este trabalho,

Aos meus pais, Josinaldo Castro do Nascimento e Maria Sueli Martins da Silva, pelo incentivo e amor dados a mim,

À minha orientadora, Prof.<sup>a</sup> Marcieni Ataíde de Andrade pelo carinho e confiança depositados em mim,

Ao Prof. Anderson Bentes de Lima, pela co-orientação e parceria,

À Prof.<sup>a</sup> Alaíde, pela contribuição intelectual,

À Prof.<sup>a</sup> Marta Chagas Monteiro, pelo auxílio dado no desenvolvimento esta pesquisa,

Ao Prof. Washington Luiz Assunção Pereira, pela valorosa contribuição intelectual,

Aos alunos do Laboratório de Farmacognosia da UFPA: Lucas, Suriane, Cleane e Giovane, por toda ajuda nos dias de trabalho em laboratório,

Aos alunos do Laboratório de Morfofisiologia Aplicada à Saúde: Daniele Muller e Yasmin, pela ajuda diária,

À Daniele Hidemi Okabe, pela parceria no início desta pesquisa,

A todos que indiretamente contribuíram para o desenvolvimento deste trabalho, que apesar de implicitamente, não foram menos importantes,

À Coordenação de Aperfeiçoamento de Pessoal de Nível Superior (CAPES) pela concessão da bolsa.

Tudo posso naquele que me fortalece.

Filipenses 4.13

## RESUMO

NASCIMENTO, S.C.M. **Avaliação da atividade cicatrizante do extrato hidroalcoólico de *Ayapana triplinervis* (Vahl) R.M. King & H. Robinson (ASTERACEAE).** Dissertação de mestrado, Programa de Pós-Graduação em Ciências Farmacêuticas, Universidade Federal do Pará, Belém, 2020. 75f.

A cicatrização de feridas é um processo complexo que envolve a organização de células, sinais químicos e remodelamento com objetivo de reparar tecido lesionado. Dados estatísticos norte-americanos evidenciam uma prevalência de lesões cutâneas em aproximadamente 22,8% da população do mundo. No Brasil, as feridas constituem um grave problema de saúde pública. Neste sentido, a utilização de plantas medicinais como agentes terapêuticos tem despertado interesse junto aos pesquisadores devido os seus mais diferentes efeitos, dentre eles o cicatrizante. Assim, estudos etnofarmacológicos são encontrados na literatura, que associam o uso de *A. triplinervis* a cicatrização de feridas, porém não há evidências científicas que comprovem esta atividade. Desse modo, este estudo tem como objetivo realizar a avaliação do potencial cicatrizante do extrato hidroalcoólico de *A. triplinervis* incorporado em pomada de 5 e 10%. Para isso, foram realizadas análises fitoquímicas: prospecção da droga vegetal e do extrato hidroalcoólico, por meio de testes colorimétricos, de precipitação, cromatografia em camada delgada e cromatografia líquida de alta eficiência do extrato hidroalcoólico. Além das análises macroscópica, morfométrica, e exame histológico da pomada de extrato hidroalcoólico em 5% e 10%, utilizando como controles positivo e negativo, Dersani® e solução salina, respectivamente. Através destes testes, observou-se que a droga vegetal apresentou diversos compostos: saponinas, antraquinonas, esteroides e triterpenos, polifenóis e cumarinas. Para o extrato hidroalcoólico o resultado foi semelhante, porém os testes não indicaram a presença de antraquinonas. Análise por cromatografia em camada delgada do extrato hidroalcoólico revelou resultados positivos para cumarinas, esteroides e triterpenos. No perfil cromatográfico, do extrato, obtido por cromatografia líquida de alta eficiência, demonstrou pico, sendo sugestivo de cumarina. A Análise macroscópica das lesões demonstrou que os grupos de pomada do extrato 5% e 10% tiveram mais feridas reepitelizadas. Na morfometria não houve diferença estatística entre os quatro grupos testes no percentual de contração da ferida. Entretanto, o exame histológico mostrou que a pomada com 10% de extrato hidroalcoólico apresentou melhor qualidade no desenvolvimento do reparo tecidual, pois aumentou fibroblastos, colágeno, queratinização, mais que os outros grupos. Assim, este estudo mostrou que a pomada do extrato de *A. triplinervis* não acelerou a velocidade do fechamento das feridas, entretanto, mostrou influenciar de maneira benéfica, na qualidade, em que as lesões evoluíram, ainda assim novas pesquisas são necessárias para melhor entendimento do efeito.

**Palavras - chave: *Ayapana triplinervis*; Cicatrização; Etnofarmacologia**

## ABSTRACT

NASCIMENTO, S.C.M. **Evaluation of the healing activity of the hydroalcoholic extract of *Ayapana triplinervis* Vahl (R.M. King & H. Robinson)**. Master's thesis, Post graduate Program in Pharmaceutical Sciences, Federal University of Pará, Belém, 2020. 75f.

Wound healing is a complex process that involves the organization of cells, chemical signals and remodeling in order to repair injured tissue. North American statistical data show a prevalence of skin lesions in approximately 22.8% of the world's population. In Brazil, wounds are a serious public health problem. In this sense, the use of medicinal plants as therapeutic agents has aroused interest among researchers due to their most different effects, including healing. Thus, ethnopharmacological studies are found in the literature, which associate the use of *A. triplinervis* with wound healing, but there is no scientific evidence to prove this activity. Thus, this study aims to evaluate the healing potential of the hydroalcoholic extract of *A. triplinervis* incorporated in an ointment of 5 and 10%. For that, phytochemical analyzes were carried out: prospecting of the plant drug and the hydroalcoholic extract, by means of colorimetric, precipitation tests, thin layer chromatography and high-performance liquid chromatography of the hydroalcoholic extract. In addition to the macroscopic, morphometric analysis, and histological examination of the hydroalcoholic extract ointment in 5% and 10%, using Dersani® and saline solution, respectively, as positive and negative controls. Through these tests, it was observed that the plant drug presented several compounds: saponins, anthraquinones, steroids and triterpenes, polyphenols and coumarins. For the hydroalcoholic extract the result was similar, but the tests did not indicate the presence of anthraquinones. Analysis by thin layer chromatography of the hydroalcoholic extract revealed positive results for coumarins, steroids and triterpenes. In the chromatographic profile, the extract, obtained by high performance liquid chromatography, showed a peak, being suggestive of coumarin. Macroscopic analysis of the lesions showed that the groups of the 5% and 10% extract ointments had more re-epithelialized wounds. In morphometry there was no statistical difference between the four test groups in the percentage of wound contraction. However, the histological examination showed that the ointment with 10% hydroalcoholic extract showed better quality in the development of tissue repair, as it increased fibroblasts, collagen, keratinization, more than the other groups. Thus, this study showed that *A. triplinervis* extract ointment did not accelerate the speed of wound closure, however, it did show a beneficial influence on the quality in which the lesions evolved, yet further research is necessary to better understand It is made.

**Keywords: *Ayapana triplinervis*; Healing; Ethnopharmacology**

## LISTA DE FIGURAS

Figura 1	Imagem da <i>A. triplinervis</i> .	22
Figura 2	Camadas da pele.	29
Figura 3	Os estratos da epiderme.	30
Figura 4	Classificação das feridas quanto ao grau de profundidade.	33
Figura 5	Identificação de esteróides e triterpenos do extrato hidroalcoólico de <i>A. triplinervis</i> em CCD (Cromatoplaça 1:365 nm e cromatoplaça 2: luz visível).	52
Figura 6	Identificação de cumarinas do extrato hidroalcoólico de <i>A. triplinervis</i> em CCD, em comprimentos de onda de 365 nm e 254 nm, respectivamente.	52
Figura 7	Perfil cromatográfico exploratório do extrato hidroalcoólico de <i>Ayapana triplinervis</i> e espectro de absorção em UV do pico majoritário, em 280 nm, obtido por CLAE-DAD.	54
Figura 8	Evolução das lesões dos grupos: extrato 5%, extrato 10%, controle positivo (CP) e controle negativo (CN), no 3 <sup>o</sup> , 6 <sup>o</sup> , 9 <sup>o</sup> e 14 <sup>o</sup> dias de experimento.	55
Figura 9	Análise gráfica da % da contração da ferida nos dias selecionados para a medição das mesmas, respectivamente. Sendo que S.S. representa o controle negativo, solução salina. Os resultados representam as médias e desvio padrão (n=5), p<0,05, utilizando ANOVA, uma via, seguido do teste de <i>Tukey</i> .	57
Figura 10	Exame histopatológico do grupo controle positivo em 14 dias com área cicatricial em parte sem epitelização e no derma com células inflamatórias infiltradas em A e B, com formação de crosta (seta) em B. O tecido dérmico mostra angiogênese ativa (1) em C e D sem epitelização e angiogênese ativa em B. H.E.(A):	60

- Barra=200  $\mu$  m; H.E.(B):Barra=200  $\mu$  m;  
H.E.(C):Barra=100  $\mu$ m; H.E.(D)=50  $\mu$ m
- Figura 11 Exame histopatológico do grupo controle negativo em 14 dias com epitelização em A e sem epitelização e angiogênese ativa em B. Epitelização e tecido dérmico e modelação em C e D. H.E.(A): Barra=100  $\mu$  m; H.E.(B):Barra=100  $\mu$  m; H.E.(C):Barra=200  $\mu$  m; H.E.(D)=100  $\mu$ m 61
- Figura 12 Exame histopatológico do grupo extrato 5% em 14 dias com área epitelizada e papilas e cristas dérmicas organizadas. H.E.(A): Barra=100  $\mu$  m; H.E.(B):Barra=200  $\mu$  m; H.E.(C):Barra=100  $\mu$  m; H.E.(D)=50  $\mu$ m. 63
- Figura 13 Exame histopatológico do grupo extrato 5% em 14 dias, mostrando área cicatricial epitelizada e com queratinização. H.E.(A): Barra=200  $\mu$  m; H.E.(B):Barra=100  $\mu$ m. 64
- Figura 14 Exame histopatológico do extrato 10% em 14 dias, demonstrando epitelização, modelação do tecido dérmico e angiogênese menos ativa em A e B. Área cicatricial (seta maior) com epitelização em C estágio de modelação (setas) em D. H.E.(A): Barra=100  $\mu$ m; H.E.(B):Barra=200  $\mu$  m; H.E.(C):Barra=100  $\mu$  m; H.E.(D)=50  $\mu$ m 66

## LISTA DE QUADROS

Quadro 1	Dados etnofarmacológicos da espécie <i>A. triplinervis</i> .	23
Quadro 2	Estruturas químicas cumarínicas	27
Quadro 3	Parâmetros utilizados para a prospecção fitoquímica da droga vegetal de <i>A. triplinervis</i> .	41



## LISTA DE TABELAS

Tabela 1	Prospecção fitoquímica da droga vegetal de <i>A. triplinervis</i>	49
Tabela 2	Prospecção fitoquímica realizada com o extrato hidroalcoólico de <i>A. triplinervis</i>	51

## LISTA DE SIGLAS E ABREVIATURAS

A	Área da ferida em cm <sup>2</sup>
ACN	Acetonitrila
ADP	Adenosina difosfato
ANOVA	Análise de variância
CCD	Cromatografia em Camada Delgada
CEUA	Comitê de Ética em Pesquisa em Uso de Animais
CLAE	Cromatografia Líquida de Alta Eficiência
CN	Controle Negativo
CONCEA	Conselho Nacional de Controle de Experimentação Animal
CP	Controle Positivo
D12	Décimo segundo dia de experimento
D14	Décimo quarto dia de experimento
D3	Terceiro dia de experimento
D6	Sexto dia de experimento
D9	Nono dia de experimento
DAD	Detector de Arranjo de Diodos
EGF	Fator de Crescimento Epidérmico
F0	Área da ferida inicial
FA	Área da ferida no momento da avaliação
FGF	Fator de Crescimento de Fibroblastos
Fr	Fração
g	Grama
GPS	Global Positioning System
H.E.	Hematoxilina e Eosina
HE	Hematoxilina e Eosina
Kg	Quilograma
mg	Miligrama

mg	Miligrama
min	Minuto
mL	Mililitro
Mm	Milímetro
Nm	Nanômetros
P&D	Desenvolvimento e Pesquisa
PA	PARÁ
PDGF	Fator de Crescimento Derivado de Plaquetas
PMN	Polimorfonucleares
R	raio menor da ferida
R	Raio maior da ferida
RPM	Rotação por minuto
S.S.	Solução Salina
TGF- $\beta$	Fator de Transformação de Crescimento
Tr	Tempo de retenção
UEPA	Universidade Estadual do Pará
UV	Ultravioleta
VEGF	Fator de Crescimento Endotelial Vascular

## SUMÁRIO

<b>1 INTRODUÇÃO</b>	19
<b>2 REFERENCIAL TEÓRICO</b>	21
<b>2.1 Espécie <i>Ayapana triplinervis</i> vahl</b>	21
2.1.2 ETNOFARMACOLOGIA E ETNOBOTÂNICA	22
<b>2.2 Propriedades farmacológicas da <i>A. triplinervis</i></b>	24
2.2.1 ANTI-INFLAMATÓRIA E ANTINOCICEPTIVA	24
2.2.2 ANTIBACTERIANA	25
2.2.3 ANTIFÚNGICA	26
<b>2.3 Fitoquímica</b>	26
<b>2.4 Atividade cicatrizante</b>	28
2.4.1 TECIDO EPITELIAL	28
2.4.2 ANATOMIA E FISIOLOGIA DA PELE	28
2.4.2.1 Epiderme	29
2.4.2.2 Derme	30
2.4.2.3 Hipoderme	30
2.4.3 CLASSIFICAÇÃO DO GRAU DAS FERIDAS	32
2.4.4 PROCESSO DE REPARO TECIDUAL	33
2.4.4.1 Hemostasia ou coagulação	34
2.4.4.2 Inflamação	35
2.4.4.3 Proliferação	36
2.4.4.4 Remodelação	37
<b>3 OBJETIVO</b>	39
<b>3.1 Objetivo geral</b>	39
<b>3.2 Objetivos específicos</b>	39
<b>4 MATERIAIS E MÉTODOS</b>	40
<b>4.1 Coleta da espécie <i>A. triplinervis</i></b>	40
<b>4.2 Identificação botânica</b>	40
<b>4.3 Obtenção da droga vegetal</b>	40
<b>4.4 Prospecção fitoquímica da droga vegetal</b>	40
<b>4.5 Obtenção do extrato hidroalcolico</b>	42

4.5.1 PROSPECÇÃO FITOQUÍMICA DO EXTRATO HIDROALCOÓLICO	42
4.5.2 CROMATOGRAFIA EM CAMADA DELGADA DO EXTRATO HIDRALCOÓLICO	42
<b>4.6 Análise do extrato por cromatografia líquida de alta eficiência acoplada a detector de arranjo de diodo (CLAE-DAD)</b>	<b>42</b>
<b>4.7 Obtenção da pomada de extrato hidroalcoólico de 5% e 10% de <i>A. triplinervis</i></b>	<b>43</b>
<b>4.8 Avaliação da atividade cicatrizante <i>in vivo</i></b>	<b>43</b>
4.8.1 ASPECTOS ÉTICOS	43
4.8.2 SELEÇÃO DA AMOSTRA	44
4.8.3 INDUÇÃO DAS ÚLCERAS CUTÂNEAS	44
4.8.4 PROCEDIMENTO DE TRATAMENTO DOS GRUPOS EXPERIMENTAIS	44
4.8.5 APLICAÇÃO TÓPICA DOS TRATAMENTOS	45
4.8.6 MORTE INDOLOR INDUZIDA DOS ANIMAIS E COLETA DE MATERIAL PARA ANÁLISES	45
4.8.7 PREPARO DAS LÂMINAS PARA ANÁLISE HISTOLÓGICA	46
4.8.8 AVALIAÇÃO MACROSCÓPICA DA ÚLCERAS	46
4.8.9 ANÁLISE HISTOLÓGICA	47
4.8.10 ANÁLISE ESTATÍSTICA	47
<b>5 RESULTADOS E DISCUSSÃO</b>	<b>48</b>
<b>5.1 Análise fitoquímica</b>	<b>48</b>
5.1.1 PROSPECÇÃO FITOQUÍMICA DA DROGA VEGETAL	48
5.1.2 RENDIMENTO DO EXTRATO HIDROALCOÓLICO	50
5.1.3 PROSPECÇÃO FITOQUÍMICA DO EXTRATO HIDROALCOÓLICO	50
5.1.4 CROMATOGRAFIA EM CAMADA DELGADA DO EXTRATO HIDROALCOÓLICO DE <i>A. triplinervis</i>	51
5.1.5 PERFIL CROMATOGRÁFICO POR CLAE DO EXTRATO HIDROALCÓOLICO DE <i>A. triplinervis</i>	53
<b>5. 2 Atividade cicatrizante <i>in vivo</i></b>	<b>54</b>
5.2.1 ANÁLISE MACROSCÓPICA	54
5.2.1.1 Análise da contração da ferida	56
5.2.2 ANÁLISE HISTÓLOGICA	57

<b>6 CONCLUSÃO</b>	67
<b>REFERÊNCIAS</b>	68
<b>ANEXO</b>	76

## 1 INTRODUÇÃO

A cicatrização de feridas é um processo complexo que envolve a organização de células, sinais químicos e remodelamento com objetivo de reparar tecido lesionado tissular (MANDELBAUM et al. 2003). Segundo Mandelbaum (2003), a cicatrização é classificada em cinco fases: coagulação, inflamação, proliferação, contração da ferida e remodelação. Nestas diversas etapas biológicas, diferentes tipos de células estão envolvidos, macrófagos, fibroblastos, queratinócitos e neutrófilos (FERREIRA et al. 2008). Embora verificados grandes avanços no que diz respeito à compreensão das etapas e fenômenos que envolvem as diversas fases da reparação tissular (MANDELBAUM et al. 2003), as feridas ainda se caracterizam por ser um problema mundial que acarreta milhões de pessoas. Dados estatísticos norte-americanos evidenciam uma prevalência de lesões cutâneas em aproximadamente 22,8% da população do mundo (MENDONÇA, 2009).

No Brasil, as feridas constituem um grave problema de saúde pública (BRASIL, 2002). Com isso, torna-se extremamente oneroso o tratamento de úlceras na pele, além de interferir na qualidade de vida da população. Além disso, o perfil dos brasileiros passou por mudanças referentes ao aumento da expectativa de vida, o que acarreta um aumento expressivo na incidência e na prevalência de lesões cutâneas, desse modo, também ocorre o aumento da procura para tratar as lesões (SILVA JUNIOR, 2006).

O tratamento de ferimentos na pele pode ser realizado por meio de medicamentos originados de plantas medicinais, pois estas são fontes naturais de compostos ativos, que são produtos das suas reações metabólicas. Estas substâncias de estrutura complexa são empregadas pelas plantas na defesa contra agentes bióticos e abióticos agressores, além de atuar como repelentes de insetos, atrativos de polinizadores, inibidores do crescimento de outras espécies vegetais. Neste sentido, a utilização de plantas medicinais como agentes terapêuticos tem despertado interesse junto aos pesquisadores devido os seus mais diferentes efeitos, dentre eles o de promover a cicatrização de feridas, ocasionadas por doenças de pele ou traumas (AGAPITO e SUNG et al. 2003).

Dentre as mais diversas plantas medicinais empregadas para melhoramento do processo de cicatrização, evidencia-se a espécie *A. triplinervis*, nativa da

Amazônia, conhecida popularmente na região como japana. Esta é utilizada em todo Brasil e em outros países da América Latina, no Caribe e países asiáticos. Quanto à sua constituição química, estudos anteriores identificaram que a planta possui constituintes pertencentes às classes: cumarinas, esteroides, carotenoides, óleos essenciais, alcaloides. Dentre estes, destacam-se as cumarinas, que está associada ao aspecto farmacológico da *A. triplinervis*, pois foram correlacionadas a ações terapêuticas apontadas no uso médico-cultural da planta, como, tônico, adstringente, estimulante, contra úlcera bucais e gástricas, cicatrizante e náuseas (ARUNG et al. 2012).

Embora a espécie vegetal avaliada neste presente estudo seja utilizada para cicatrização de feridas (ARUNG et al. 2012), não há evidências científicas que comprovem esta atividade. Com isso, é importante realizar testes que verifiquem o efeito medicinal da planta identificando o nível de segurança. Portanto, este estudo tem como finalidade avaliar a possível ação cicatrizante da pomada de extrato hidroalcoólico, nos percentuais de 5 e 10%, de *A. triplinervis*.



## 2 REFERENCIAL TEÓRICO

### 2.1 Espécie *Ayapana triplinervis* Vahl

A *Ayapana triplinervis* (Vahl) R.M. King & H. Robinson é uma espécie vegetal pertencente a família Asteraceae. Caracterizada por ser uma planta medicinal perene, levemente ereta com 40 a 50 cm de altura (NERY et al. 2014). As folhas são alternas, ocasionalmente opostas, raramente verticiladas, simples, sem estípulas, margens inteiras, denteadas, sésseis, ovóides e aromáticas com um comprimento de 5-8 cm e uma largura de 0,8-1,7 cm (FACKNATH & LALLJEE, 2008). Suas inflorescências se dispõem em capítulos, característica esta importante para a família, formada por pequenas flores, assentadas em um receptáculo comum, plano, côncavo ou convexo, cercado por brácteas distribuídas em séries (JUDD et al. 2009). A *A. triplinervis* tem como sinonímia científica *Eupatorium triplinerve* Vahl e *Eupatorium ayapana* Veuten (ou Vent.) (DI STASI e HIRUMA-LIMA, 2000).

A espécie, conhecida mundialmente, é nativa da América do Sul e pode ser encontrada na região amazônica do Brasil, Equador, Peru, Guianas, Haiti, Porto Rico, além de países como Índia, Vietnã, Ilhas Mascarenos. A planta tem como nomes populares: Ayapana, Ayapan, Bishallacarani, Aiapana, Iapan, japana, japana-branca, japana-Roxa, Erva-de-cobra, Erva-santa, Daipan, Sekreptoewiwiri (AGAPITO e SUNG et al. 2003).




Figura 01. Imagem da *A. triplinervis*. Fonte: <https://www.stuartxchange.org/ayapana.htm>

### 2.1.2 ETNOFARMACOLOGIA E ETNOBOTÂNICA

A etnobotânica é a “disciplina que se ocupa do estudo e conceituações desenvolvidas por qualquer sociedade a respeito do mundo vegetal” (ALBUQUERQUE et al. 2004), englobando a maneira como um grupo social classifica e atribui utilidades a determinadas plantas (SILVA, 2014). Sendo assim, toda sociedade humana acumula um acervo de informações sobre o ambiente que as cerca, que vai lhe possibilitar interagir com ele para promover suas necessidades de sobrevivência (AMOROZO 1996). Neste repertório, inscreve-se o conhecimento relativo ao mundo vegetal, com o qual essas sociedades estão em contato (MACIEL et al. 2002).

A seleção etnofarmacológica de plantas para pesquisa e desenvolvimento (P&D), baseados na alegação feita por seres humanos de um dado efeito terapêutico em seres humanos, pode ser um valioso atalho para a descoberta de fármacos, oferecendo bases para diversos estudos, principalmente, em áreas como a farmacologia e fitoquímica. Neste contexto, o uso tradicional pode ser encarado como uma pré-triagem quanto à propriedade terapêutica (ELISABESTKY, 2003).

O uso tradicional da espécie *A. triplinervis* pode ser realizado das mais variadas formas, as principais são decocção, infusão e sumo, das folhas secas ou

frescas. No método da decocção, pode-se ainda utilizar a planta inteira. A infusão de suas folhas é usada internamente contra hemorróidas e verminoses. As raízes e folhas são insumos para compressas, decoctos, além de extratos utilizados para dor de ouvido e de cabeça, picadas de vespas e lacraia (RODRIGUES et al. 2010).

Indígenas do Peru, chamados de Shipibo-Conibo, utilizam preparações das folhas e do caule para cólicas, dor de estômago, edema e como depurativo. Eles preparam uma pasta das folhas para usar externamente em feridas e hemorragias. Para hemorragias internas, mordida de cobra e vômito bebem o suco das folhas. Na medicina tradicional peruana, acredita-se que a planta seja sudorífica, cicatrizante, adstringente, estomacal, estimulante, antidiarreica e antitumoral. As folhas são preparadas em infusões, decocções, banhos e emplastros para proteger o fígado, inflamação do trato urinário e tétano. A infusão da folha e do caule é utilizada como estimulante digestivo. No Peru e na Argentina, a *A. triplinervis* é utilizada para tumores cancerosos, além da infusão de toda a planta ser utilizada como estimulante menstrual, na Argentina (TAYLOR, 2006).

*A. triplinervis* integra a medicina tradicional de diversos países, dentre eles Brasil, Peru, Argentina, Ilhas Maurícius, Índia, Estados Unidos, Bangladesh, Filipinas, Guianas, Malásia, Trinidad. Abaixo um quadro descrevendo os principais usos etnofarmacológicos da espécie nesses países.

PAIS	FINALIDADE DE USO	Farmacógeno
Brasil	Adstringente; estimulante e tônico; cólera; tosse; diarreia; infecções do ouvido; febre; gengivites; indigestão; insônia; cicatrizante; picada de cobra; dor de garganta.	Folhas \ Todas as partes da planta
Peru	Adstringente; cicatrizante; depurativo; hepatoprotetor; hemostático; estimulante e tônico; anti-inflamatório do trato urinário; anti-edematoso; picada de cobra; náusea.	Folhas
Argentina	Estimular a menstruação; combater tumores	Todas as partes da planta
Ilhas Maurícius	Anti-escorbuto; emético; diaforético; estimulante e tônico; problemas intestinais;	Todas as partes da planta

	resfriado; diarreia; febre; flatulência.	
Índia	Cardiotônico; diaforético; emético; hemostático; laxante.	Folhas
Estados Unidos	Cólera; indigestão; e complicações respiratórias	Folhas
Filipinas	Febre e tônico.	Todas as partes da planta
Guianas	Febre; laxante; para resfriados; diarreia; dor de cabeça; hipertensão; antiulceroso; náuseas e vômitos.	Folhas
Malásia	Antidiarreico e para bronquite	Todas as partes da planta
Trinidad	Gripe; constipação; pneumonia e febre amarela.	Todas as partes da planta

Quadro 1: Dados etnofarmacológicos da espécie *A. triplinervis*

Fonte: TAYLOR, 2006.

## 2.2 Propriedades farmacológicas da *A. Triplinervis*

### 2.2.1 ANTI-INFLAMATÓRIA E ANTINOCICEPTIVA

Um estudo com extrato hidroalcoólico, com administração por via oral, de *A. triplinervis* demonstrou ação antinociceptiva dose-dependente, nos testes de contorção abdominal induzidos por ácido acético à 0,6%, em camundongos. Foi utilizado 200 mg/kg do tratamento, sendo que este apresentou efeito antinocepiativo, porém menor que o controle positivo, indometacina, com dose de 10 mg/kg (MELO et al. 2013). Em outro experimento, o extrato de éter de petróleo, das folhas da planta, foi testado para o mesmo modelo animal de nocicepção, nas doses de 100 mg/kg e 200 mg/kg, apresentando efeito antinocepiativo, mas com menor intensidade que o controle positivo, morfina 1 mg/kg, administrado por via subcutânea (PARIMALA et al. 2012).

Parimala et al. (2012) e Melo et al. (2013) realizaram o teste da formalina, com o extrato de éter de petróleo e o hidroalcoólico, respectivamente, de *A. triplinervis*. Ambos indicaram ação antinociceptiva na primeira fase do teste, indicando possível ação da transmissão central da dor. Entretanto o extrato

hidroalcoólico não apresentou efeito revertido pela coadministração com naloxona, indicando que o seu efeito a nível central não tem participação do sistema opioide (MELO et al. 2013).

Segundo Parimala et al. (2012), a ação do éter de petróleo na segunda fase do teste da formalina indica que o mesmo possivelmente atua na dor anti-inflamatória, pois o extrato administrado na dose de 200 mg/kg, por via oral, promoveu a diminuição do edema de pata em ratos submetidos a ação da carragenina.

### 2.2.2 ANTIBACTERIANA

Os extratos de éter de petróleo e metanólico, extraídos a partir das folhas de *A. triplinervis*, demonstraram ação antimicrobiana contra as bactérias: *Bacillus subtilis*, *Staphylococcus aureus*, *Staphylococcus epidermidis*, *Micrococcus leuteus*, *Escherichia coli*, *Pseudomonas aeruginosas*, *Salmonella typhi*, *Vibrio cholerae* e *Vibrio parahaemolyticus*, embora o primeiro extrato tenha sido superior (GUPTA et al. 2002).

Os extratos hidroalcoólicos das folhas, caule e folhas, raízes e caules, apresentaram efeito antimicrobiano. Sendo que o extrato das folhas apresentou maior inibição da *E. coli*, *P. aeruginosas* e *S. aureus*. O extrato do caule foi mais efetivo na inibição das cepas de *Enterococcus faecalis* (LOPES et al. 2014). Neste mesmo estudo, foram testados ainda os extratos de metanol, acetato de etila e hexano, contra as mesmas cepas. O primeiro extrato demonstrou melhor inibição do crescimento das bactérias (LOPES et al. 2014).

O óleo essencial extraído das partes aéreas de *A. triplinervis* mostrou ação antibacteriana com eficácia moderada contra dez cepas: *Bacillus cereus*, *Bacillus megaterium*, *Bacillus subtilis*, *Staphylococcus aureus*, *Escheriachia coli*, *Pseudomonas spp.*, *Salmonella typhi*, *Shigella dysenteriae*, *Shigella sonnei*, *Vibrio cholerae*. A maior zona de inibição, testada em disco, foi registrada contra a *S. typhi*, 23 mm, seguida por *S. sonnei*, 19 mm, na concentração de 20 microlitros por discos (BEGUN et al. 2010).

### 2.2.3. ANTIFÚNGICA

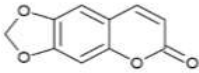
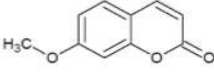
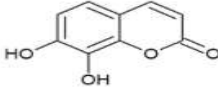
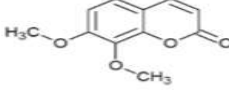
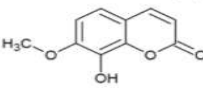
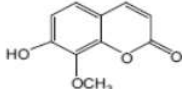
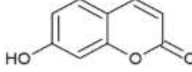
Begun et al. (2010) realizou testes com óleo essencial a partir das partes aéreas de *A. triplinervis*, contra seis tipos de fungos: *Alternaria alternate*, *Botryodiplodia theobromae*, *Colletotrichum corchori*, *Curvularia luneta*, *Fusarium equiseti*, *Macrophomina phaseolina*. Foi observado que o grupo testado apresentou atividade melhor que o controle positivo, nistatina, em alguns casos.

Os extratos de éter de petróleo e metanólico, obtidos a partir de folhas de *A. triplinervis*, demonstraram ação antifúngica, pois impediram o crescimento de *Aspergillus niger*, *Aspergillus flavus*, *Alternaria solani* e *Fusarium solani*, sendo que o primeiro extrato mostrou-se melhor que o segundo (GUPTA et al. 2002).

Em outro estudo, quatro extratos foram testados: de éter de petróleo, clorofórmio, tetracloreto de carbono e acetato de etila, obtidos das folhas da espécie *A. triplinervis*, no qual apresentaram inibição de crescimento frente as cepas *Alternaria alternata*, *Curvularia luneta*, *Colletotrichum corchori*, *Fusarium equiseti*, *Macrophomina phaseolina*, *Bryodiplodia theobromae*, *Botryodiplodia theobromae*. A inibição máxima (73,5%) do crescimento fúngico foi registrada contra *Colletotrichum corchori*, a uma concentração de 100 µg/µl do extrato clorofórmico (RAHMAN e JUNAID, 2008).

## 2.3 Fitoquímica

*A. triplinervis* é uma espécie rica em cumarinas naturais, com característica aromática (TAYLOR, 2006; DI STASI e HIRUMA-LIMA, 2000). Possui valor clínico, pois é precursor de vários fármacos anticoagulantes, o mais importante deles, a varfarina. Dois dos produtos químicos da cumarina são chamados de aiapanina e aiapina (Quadro 2), que foram descobertos pela primeira vez no final da década de 1930, no qual se verificou que esses produtos químicos apresentaram ações anticoagulantes em quatro estudos iniciais (TAYLOR, 2006). Algumas das substâncias cumarínicas isoladas da espécie *A. triplinervis* são dafnetina, éter dimetílico da dafnetina, éter 7-metílico da dafnetina, hidragentina, umbeliferona, aiapina e aiapanina (CHATURVEDI e MULCHANDANI, 1989) (Quadro 2).

CONSTITUENTES	ESTRUTURA QUÍMICA
Aiapina	
Aiapanina	
Dafnetina	
Éter dimetílico da dafnetina	
Éter 7-metílico da dafnetina	
Hidragentina	
Umbeliferona	

Quadro 2: Estruturas químicas cumarínicas.

Fonte: TAYLOR, 2006.

Em triagem fitoquímica foi observado, diferentes metabólitos secundários em distintos extratos da espécie (hexano, metanol, éter de petróleo, clorofórmio:metanol (1:1 v/v) e clorofórmio:metanol (4:1 v/v), apresentando resultados positivos para as seguintes classes: taninos e fenóis em todos os extratos, alcalóides, esteróis e terpenos (com exceção do metanólico), flavonoides (exceto no metanólico e éter de petróleo), e antraquinonas, presente somente nos extratos hexânicos e éter de petróleo (FACKNATH e LALLJEE, 2008).

Em outro estudo fitoquímico, utilizando as folhas frescas, foi realizada cromatografia líquida de coluna com sílica gel (100-200 mesh), com os seguintes eluentes, hexano, clorofórmio, etanol e metanol. No qual somente a fração metanólica foi analisada em cromatografia gasosa acoplada ao espectro de massa. Os compostos identificados e suas classes foram os mais diversos: Ácido tetradecanoico, ácido 8-metildecanoico, ácido hexadecanoico, ácido 2-hidroxi-1,3propanediloctadecanoico (ácidos graxos); 2,6,10-trimetil,14-etileno-

14pentadeceno (alceno); 7-butil-biciclo[4,1,0]heptano e 1-hexil-1-nitrociclohexano (alcanos); 1-undecanol (álcool graxo); 1,14-tetradecanediol (álcool); 2-hidroxi-3-[[9E)-9-octadecenoloxi] propila-(9E)-9-octadecenoato (éster), sendo o ácido hexadecanoico, o composto majoritário. Estas substâncias apresentam atividades biológicas antioxidante, na prevenção do câncer, nematicida, hipercolesterolêmica, lubrificante, antiproliferativa, antimicrobiano, anti-inflamatório, pesticida e ainda aplicações na perfumaria e condimento (SELVAMANGAI e BHASKAR, 2012).

No extrato de éter de petróleo das folhas de *A. triplinervis* foram identificados alcalóides, taninos, fenóis, esteróis, carboidratos e glicosídeos para a prospecção fitoquímica (PARAMILA et al. 2012).

## **2.4 Atividade cicatrizante**

### **2.4.1 TECIDO EPITELIAL**

O tecido epitelial é também chamado por epitélio e está apoiado sobre o tecido conjuntivo (GENESER, 2003). Os epitélios são constituídos por células justapostas e geralmente apresentam o citoesqueleto desenvolvido, núcleo variável e com pouca substância extracelular (JUNQUEIRA e CARNEIRO, 2008).

A pele, de acordo com sua morfologia e função, é classificada como um epitélio de revestimento, constituída por um tecido estratificado pavimentoso queratinizado, no qual as células apresentam abundantes filamentos de queratina (JUNQUEIRA e CARNEIRO, 2008).

### **2.4.2 ANATOMIA E FISIOLOGIA DA PELE**

A pele é um dos maiores órgãos do corpo, com aproximadamente de 16% do peso corporal. Esta é formada por uma camada originária do ectoderma, epiderme, e outra do mesoderma, a derme, e abaixo a hipoderme (JUNQUEIRA e CARNEIRO, 2008) (Figura 2). A pele atua como reguladora da temperatura corporal, barreira mecânica contra impactos, barreira física contra microrganismos, capaz de detectar estímulos sensoriais (MAVER et al. 2015). Além destas, também desempenha



funções como controle da perda de água, proteção contra raios UV, resposta imunológica (CLARK et al. 2007).

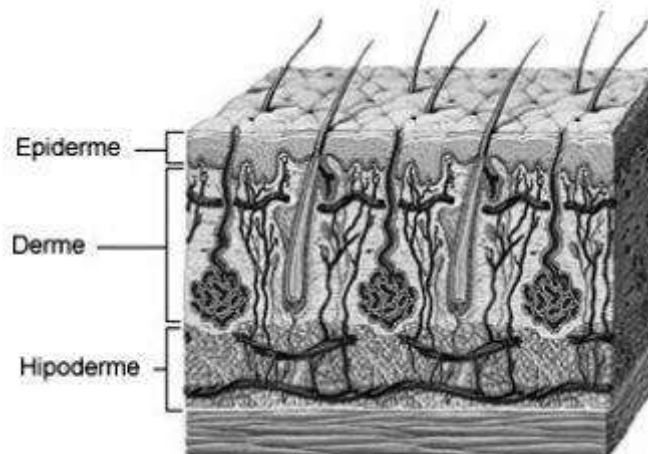


Figura 2: Camadas da pele. Fonte: <https://www.todamateria.com.br/camadas-da-pele/>

#### 2.4.2.1 Epiderme

A epiderme é formada por um tecido epitelial estratificado pavimentoso queratinizado. Ela contém folículos pilosos, unhas, glândulas sebáceas e sudoríparas, não possui vasos sanguíneos, sendo nutrida pela derme (GANTWERKER e HOM, 2011).

Células de Langerhans, queratinócitos, células de Merkel e melanócitos são as estruturas mais características desta camada da pele e desempenham diversas funções. As primeiras, responsáveis pela resposta imunológica cutânea, já as células de Merkel pela sensibilidade tátil (JUNQUEIRA e CARNEIRO, 2004). Os queratinócitos compõem cerca de 95% de epiderme no qual sofrem diferenciação. Os melanócitos estão intimamente ligados a produção de melanina, responsáveis pela pigmentação da pele (GANTWERKER e HOM, 2011; ALMEIDA, 2009; MASSON, 2011).

A epiderme é ainda subdividida em camadas: córnea, granulosa, espinhosa, lúcida e basal. A camada córnea é a mais superficial, apresenta cerca de 80% de células mortas, formada pelas células cornificadas (queratinizadas) e pode sofrer

variação de espessura de acordo com o local em que se encontra (BRYANT e NIX, 2015; OVALLE et al. 2008). O estrato lúcido é composto por células que sofreram degeneração dos núcleos, está presente nas palmas das mãos e dos pés (BRYANT e NIX, 2015). A camada granulosa está localizada entre a córnea e a lúcida, suas células ricas em grânulos citoplasmáticos basófilos, que orientam a queratina no espaço extracelular (BRYANT e NIX, 2015; VENUS et al. 2011).

O estrato espinhoso confere várias camadas de células, no qual possuem formato poligonal, com prolongamentos que permitem junção entre as células, também chamados de desmossomos. A camada basal, a mais profunda, formada por uma única camada de células, ancorada na membrana basal. Nela há intensa divisão celular, mitose, dos queratinócitos, originando as células dos outros estratos (JUNQUEIRA et al. 2013).

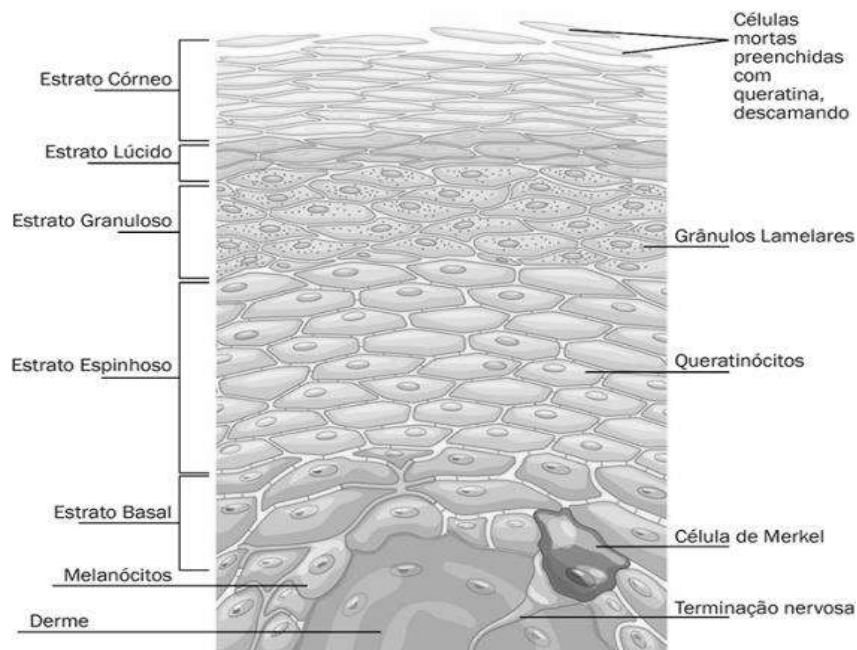


Figura 3: Os estratos da epiderme. Fonte: <https://brasilecola.uol.com.br/biologia/pele.htm>

#### 2.4.2.2 Derme

Logo abaixo da epiderme está localizada a derme. Esta é constituída por um tecido conjuntivo, servindo de base para a camada mais superficial da pele, podendo

apresentar espessura variável dependendo da sua localização. (JUNQUEIRA e CARNEIRO, 2013). A derme possui vasos sanguíneos, terminações nervosas, fibroblastos, histiócitos, mastócitos, glândulas sebáceas, músculo eretor do pelo, vasos linfáticos, glândulas sudoríparas. Além de ter fibras colágenas e elásticas, responsáveis pela tonicidade e elasticidade da pele, também possui mucopolissacarídeos, sulfato de condroitina e glicoproteínas adesivas (MENDONÇA e RODRIGUES, 2011; JUNQUEIRA e CARNEIRO, 2013).

A derme é responsável pela nutrição do tecido epitelial e possui alta capacidade regenerativa. Ademais, atua na manutenção do tecido corporal, é reserva de fatores de crescimento, que controlam a diferenciação e proliferação celular, meio de trocas de nutrientes entre células e aporte de vasos sanguíneos (JUNQUEIRA e CARNEIRO, 2013).

A derme é composta por duas camadas, papilar e reticular. A primeira, situada logo abaixo da epiderme, é constituída predominantemente por colágeno tipo III, é estreita e apresenta fibras colágenas delicadas entrelaçadas com fibras delgadas do sistema elásticos, apresenta diâmetro de 0,5 a 2  $\mu\text{m}$ . Já a derme reticular, é a camada mais profunda e mais densa, o colágeno predominante é do tipo I, caracterizado por ter diâmetro 1 a 20  $\mu\text{m}$ , além de ter fibras reticulares (IRION, 2012; ISAAC et al. 2010).

As células principais da derme são os fibroblastos, no qual atuam na produção de proteínas, colágeno e elastina, e estão envolvidos na produção de fatores de crescimento, que regulam a multiplicação e diferenciação celular (JUNQUEIRA e CARNEIRO, 2013).

#### 2.4.2.3 Hipoderme

A hipoderme ou também chamada de tecido subcutâneo, formada por tecido epitelial frouxo, essencialmente por adipócitos, é a camada mais profunda da pele, com espessura variável. No que diz respeito as suas funções, atua como depósito nutritivo de reserva, participa no isolamento térmico, na proteção mecânica do organismo as pressões e aos traumatismos externos e facilita a motilidade da pele em relação às estruturas subjacentes. Além de permitir a expansão de glândulas

sebáceas e folículos pilosos (JUNQUEIRA e CARNEIRO, 2013; BRYANT e NIX, 2015).

### 2.4.3 CLASSIFICAÇÃO DO GRAU DAS FERIDAS

Uma lesão é caracterizada pela interrupção da continuidade de uma área de um tecido corporal, em maior ou menor extensão, desencadeada por qualquer tipo de dano físico, químico ou mecânico ou iniciada por alguma patologia clínica, que mobiliza as frentes de defesa do organismo para contra atacar, originando mudanças na estrutura anatômica, fisiológica e funcional do tecido afetado (BLANES, 2004; MOURA, 2004).

Sua classificação constitui uma importante forma de sistematização, necessária para o processo de avaliação e registro. De acordo com Moura (2004) e Blanes (2004), as feridas classificadas em:

- Quanto à causa: cirúrgicas e não cirúrgicas, por exemplo, incisionais, laceradas, perfurantes.
- Quanto ao tempo de cicatrização: agudas, a cicatrização do tecido acontece dentro do tempo esperado, sem complicações. E crônicas, pode ocorrer em semanas, meses ou anos, apresentando complicações.
- Quanto à presença de microrganismos e grau de contaminação: limpas, realizadas por meio de técnicas assépticas, com menos de  $10^5$  por grama de tecido de bactérias, e fechadas por suturas. Contaminadas, incluem feridas acidentais e abertas incluindo procedimentos cirúrgicos com quebras importantes na técnica asséptica. Estas feridas apresentam uma população superior de bactérias de  $10^5$  por grama de tecido.
- Quanto à profundidade, no que diz respeito à camada tissular da pele envolvida, epiderme, derme, subcutâneo e tecidos mais profundos como músculos, tendões, ossos e outros (Figura 4):
  - Grau I: dano tissular ocorreu somente na epiderme;

- Grau II: Comprometimento com perda tecidual da epiderme e derme;
- Grau III: as feridas acometem a epiderme, derme e hipoderme;
- Grau IV: Existe acometimento da epiderme, derme, hipoderme e tecidos mais profundos.

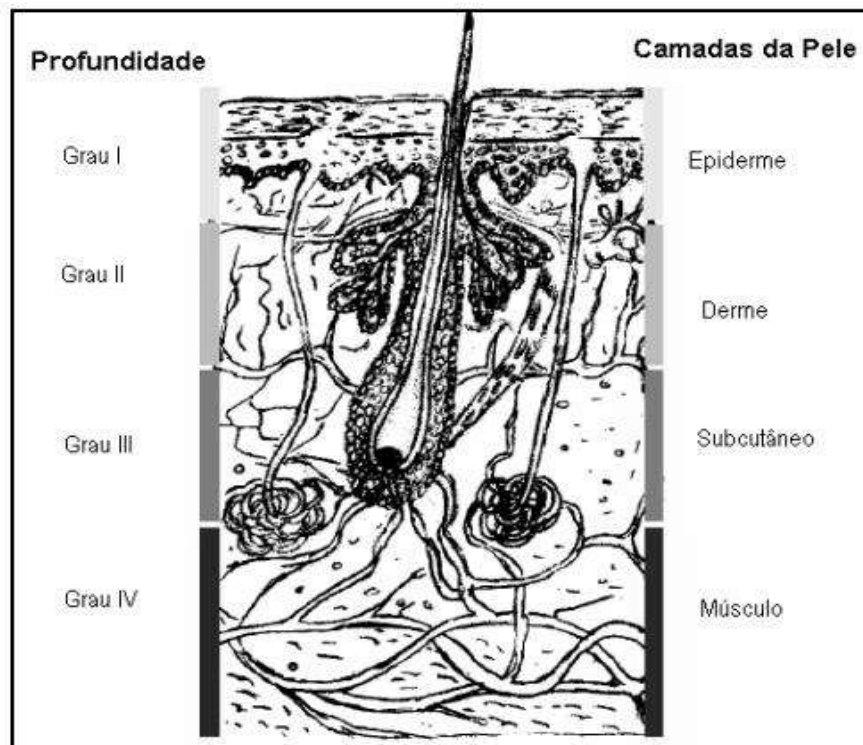


Figura 4: Classificação das feridas quanto ao grau de profundidade. Fonte: MOURA, 2004.

#### 2.4.4 PROCESSO DE REPARO TECIDUAL

O processo de reparação tissular pode ocorrer por dois mecanismos diferentes: regeneração e cicatrização. A regeneração é um processo pelo qual o tecido reparado é original ao anterior, depende do tecido em que houve a lesão e da sua extensão. Os tecidos lábeis e os estáveis possuem a capacidade de se regenerarem. Constituem exemplos de tecidos lábeis os epitélios e hematopoiéticos (pele, cavidade oral), já os estáveis, fígado, rim e pâncreas (ASTER et al. 2013).

A lesão no seu início desencadeia uma inflamação de caráter agudo, formando edema e exsudato seroso que diminui em menos de 24 horas. As células epidérmicas, das margens das feridas e das invaginações epidérmicas dos folículos pilosos e glândulas sudoríparas e sebáceas começam a proliferar e migrar para a área lesionada, ocluindo rapidamente a superfície (MANDEUBAUM, 2003). Caso a lesão inicial seja extensa ou o processo inflamatório se cronifique, a reparação ao dano tecidual será realizada por cicatrização.

A cicatrização de feridas caracteriza-se por desencadear uma série de etapas complexas e coordenadas que é intermediada por diversos elementos celulares e moleculares para que ocorra a repavimentação e reconstituição do tecido (MANDEUBAUM, 2003). Pode-se dizer também que é a recuperação de um local lesionado do tecido conjuntivo, a fim de preencher o espaço da ferida seguido pela proliferação e migração das células dérmicas e epidérmicas e produção de matriz extracelular (PREMATHANA et al. 2019). Este processo se dá por meio de fases, iniciando com hemostasia (coagulação), inflamação, proliferação e remodelamento ou diferenciação celular (SHARESPEARE et al. 2001; LAFIT et al. 2015; AGYARE et al. 2016). Em um determinado período os estágios coincidem e acontecem simultaneamente permitindo o sucesso da cicatrização (MANDELBAUM et al. 2003).

#### 2.4.4.1 Hemostasia ou coagulação

Esta etapa inicia imediatamente após a lesão do tecido, depende de atividade plaquetária e da cascata de coagulação. O rompimento dos vasos sanguíneos leva ao extravasamento de sangue. Os eventos iniciais no processo de cicatrização têm o objetivo de impedir a perda subsequente de células sanguíneas, assim, os vasos lesados contraem-se, ocorrem aderência e agregação plaquetária e, em seguida, é ativada a cascata de coagulação. No final, forma-se um coágulo para limitar a perda de sangue, juntar as bordas da ferida, mas também de cruzar a fibronectina, oferecendo uma matriz provisória, em que fibroblastos, células endoteliais e queratinócitos possam entrar na ferida (MANDELBAUM et al, 2003).

Sob a influência do ADP (adenosina difosfato) do tecido lesionado, as plaquetas aderem-se no colágeno tipo I exposto, com isso há liberação de

glicoproteínas adesivas iniciando a agregação plaquetária e conseqüentemente a cascata de coagulação intrínseca através da síntese de trombina, assim inicia-se a formação de fibrina a partir do fibrinogênio. A rede de fibrina fortalece o agregado de plaquetas tornando essas substâncias uma malha hemostática estável (BROUGHTON et al. 2006).

Na coagulação, existe a liberação de proteínas adesivas, fatores de crescimento, elementos vasoativos e proteases (MANDELBAUM et al. 2003). As plaquetas secretam, por exemplo, fator de transformação de crescimento (TGF- $\beta$ ), fator de crescimento derivado de plaquetas (PDGF), fator de crescimento epidérmico (EGF), fator de crescimento de fibroblastos (FGF). Estes fatores desempenham papel fundamental na sinalização de monócitos e neutrófilos para a área de lesão, iniciando a etapa da inflamação (BROUGHTON et al. 2006).

#### 2.4.4.2 Inflamação

Posteriormente a vasoconstrição, as células endoteliais contraem-se e perdem suas conexões, aumentando a permeabilidade vascular permitindo a inserção de células sanguíneas no tecido (BLANES, 2004). Após a fase de coagulação, inicia-se a inflamatória. Esta resposta começa cerca de seis a oito horas de causada a lesão, liberando plasma e leucócitos, como neutrófilos, macrófagos e linfócitos, entorno do tecido lesionado (LI et al. 2007; SHAKESPEARE, 2001; MANDELBAUM et al. 2003; SUNTAR et al. 2012). Além de células, devido mudança vascular no tecido danificado é liberado, das células danificadas, diversos mediadores químicos como, citocinas, histamina, óxido nítrico e outras substâncias (SUN et al. 2003; SRIRODA e TEWTRAKULA, 2019).

Os neutrófilos são a primeira linha de defesa contra infecções. Essas células são responsáveis por fagocitar bactérias e desbridar o tecido desvitalizado. As células polimorfonucleares (PMN) chegam no momento da injúria tissular e ficam por período que varia de três a cinco dias (LI et al. 2007; MANDELBAUM et al. 2003). À medida que ocorre a fagocitose, os neutrófilos morrem e liberam enzimas intracelulares na matriz circundante, digerindo ainda mais o tecido (AGYARE et al. 2016). Os neutrófilos são substituídos pelos macrófagos. Estes permanecem do

terceiro ao décimo dia do processo cicatrizante. Destroem bactérias, desbridam corpos estranhos, facilitam a proliferação de células endoteliais e do músculo liso. Além disso, como a rede de fibrina é clivada no local lesionado, os produtos de degradação atraem outras células envolvidas no processo de cicatrização, fibroblastos e células endoteliais. Os macrófagos são auxiliados por mastócitos locais (LI et al. 2007).

Os linfócitos aparecem na ferida em aproximadamente uma semana. Sabe-se que, com suas linfocinas, tem importante influência sobre os macrófagos (MANDELBAUM et al. 2003).

Além das células inflamatórias e dos mediadores químicos, a fase inflamatória conta com o importante papel da fibronectina. Sintetizada por uma variedade de células como fibroblastos, queratinócitos e células endoteliais, ela adere, simultaneamente à fibrina, ao colágeno e a outros tipos de células, funcionando assim como cola para consolidar o coágulo de fibrina, as células e os componentes de matriz. Além de formar essa base para a matriz extracelular, tem propriedades quimiotáticas e promove a opsonização e fagocitose de corpos estranhos e bactérias (MANDELBAUM et al. 2003).

#### 2.4.4.3 Proliferação

Esta fase tem início em aproximadamente quatro dias após a lesão do tecido e geralmente termina antes de vinte e um dias em feridas agudas, dependendo do tamanho da ferida e condições de saúde do paciente (AGYARE et al. 2016). Neste estágio ocorre a reparação do tecido conjuntivo e epitelial, caracterizado pelo fechamento da ferida (MANDELBAUM et al. 2003).

A etapa da proliferação é iniciada por macrófagos (UPADHYAY et al. 2013), porém as células-chaves nesse processo são os fibroblastos e endoteliais, que facilitam a angiogênese, proliferação de fibroblastos (deposição de colágeno), formação de tecido de granulação, contração da ferida, reepitelização, no qual são controlados por fatores como Fator de Crescimento de Fibroblasto (FGF), Fator de Transformação de Crescimento Beta (TGF- $\beta$ ) e Fator de Crescimento Endotelial Vascular (VEGF). Neste sentido, a proliferação pode ser subdividida em três etapas:



reepitelização, fibroplasia e angiogênese. A primeira, determinada pela migração de queratinócitos não danificados das bordas da ferida e anexos epiteliais, quando a ferida é de espessura parcial e apenas nas margens quando espessura total. Os fatores de crescimento são os responsáveis pelo aumento de mitoses e hiperplasia do tecido (MANDELBAUM et al. 2003).

A fibroplasia e formação da matriz, importantes para a formação do tecido de granulação (fibroblastos, células endoteliais, células inflamatórias, componentes neovasculares e matriz extracelular). Nesta fase os fibroblastos são essenciais, pois não produzem somente colágeno, mas também elastina, fibrinectina, glicosaminoglicanos e proteases, responsáveis pelo desbridamento da lesão e remodelamento fisiológico (MANDELBAUM et al. 2003).

A terceira e última etapa da proliferação é a angiogênese, no qual consiste na formação de novos vasos a partir de vasos pré-existentes. Após um estímulo inicial, as células endoteliais separam-se das células vizinhas bem como das de suporte perivascular, começando a migrar e proliferar. Organizam-se posteriormente em cordões que subsequentemente adquirem lúmen, dando assim origem a novos vasos (BRANDÃO et al. 2012). Este estágio é crucial para o aporte de oxigênio e nutrientes para a cicatrização, bem como para acesso das células da próxima fase do processo (MANDELBAUM et al. 2003).

Clinicamente, na proliferação é observado tecido vermelho ou colágeno na base da ferida e substituição do tecido dérmico ou, às vezes, do sub-dérmico em lesões mais profundas, assim como a contração da ferida (AGYARE et al. 2016).

#### 2.4.4.4 Remodelação

Esta é a última fase do processo de cicatrização, envolve o remodelamento e o alinhamento do colágeno no tecido, para produzir uma resistência melhor que na pele normal, ou seja, ocorre um aumento na força de tensão. Além do mais, ocorre a diminuição de células e capilares no local lesionado, conseqüentemente, da cicatriz e do eritema. Reformulações do colágeno, melhorias das fibras colágenas e reabsorção de água são eventos que permitem uma conexão que aumenta a força da cicatriz e diminui sua espessura. As principais células envolvidas nesse processo

são os fibroblastos (MANDELBAUM et al. 2003; DIEGELMANN e EVANS, 2004; IBA et al. 2004; AGYARE et al. 2016).

O tecido epitelial formado por queratinócitos hiperproliferados serão transformados em um sistema de barreira de diferenciação terminal, indicado por marcadores protéicos como citoqueratinas K1 e K10 (observadas na epiderme em regeneração), involucrina e loricrina (envolvidas na queratinização da pele). Uma cicatrização normal tem 80% da força de tensão da epiderme normal, não é volumosa e é plana (MANDELBAUM et al. 2003; AGYARE et al. 2016; KUROKAWA et al. 2006).

### 3 OBJETIVO

#### 3.1 Objetivo geral

Avaliar a potencial atividade cicatrizante da pomada de *A. triplinervis* nas concentrações de 5% e 10%.

#### 3.2 Objetivos específicos

- Realizar a prospecção fitoquímica da droga vegetal;
- Efetuar a prospecção do extrato hidroalcoólico de *A. triplinervis*;
- Realizar análise fitoquímica do extrato hidroalcoólico de *A. triplinervis* e obter cromatograma;
- Obter a pomada de extrato hidroalcoólico de *A. triplinervis*, nos percentuais de 5% e 10%.
- Avaliar os efeitos das pomadas de *A. triplinervis* sobre a contração das feridas;
- Avaliar o efeito das pomadas na qualidade do tecido cicatricial.

## **4 MATERIAIS E MÉTODOS**

### **4.1 Coleta da espécie *A. triplinervis***

O material vegetal foi coletado no município de Acará- PA, no mês de maio de 2017. O município tem localização a 01°32.684' de latitude e a 048°23.984' de longitude. Tais coordenadas geográficas foram obtidas por meio aparelho de GPS (Global Positioning System).

### **4.2 Identificação botânica**

A espécie foi identificada no Herbário do Museu Paraense Emílio Goeldi, por especialista, contendo uma exsicata registrada com o número MG123913.

### **4.3 Obtenção da droga vegetal**

Do material vegetal foram utilizadas as partes aéreas que foram selecionadas, lavadas com água corrente e submetidas a secagem á temperatura ambiente durante 24 horas e em estufa com fluxo de ar forçado, 40° C, durante 48 horas. Posteriormente, o material foi pulverizado e pesado.

### **4.4 Prospecção fitoquímica da droga vegetal**

As metodologias empregadas nos testes foram de coloração e precipitação (COSTA, 1994). A droga vegetal foi submetida à extração direcionada de acordo com a classe a ser testada. A prospecção foi realizada para os seguintes

metabólitos: flavonoides, cumarinas, alcaloides, esteroides e triterpenos, antraquinonas e polifenóis (Quadro 2). Para cada um desses foi utilizada uma droga vegetal padrão, segundo a literatura, para controle positivo dos testes: *Citrus sinensis* (flavonoides), *Citrus limon* (cumarinas), *Cinchona calisaya* (alcalóides), *Panax ginseng* (esteróides e triterpeno), *Rhamnus purshiana* (antraquinonas), *Stryphondendron adstringens* (polifenóis), *Calendula officinalis* (saponinas).

Metabólitos secundários	Droga vegetal padrão	Reação de identificação\ Indicador	RESULTADO
Flavonoides	<i>Citrus sinensis</i>	Shinoda Hidróxido de sódio Cloreto de alumínio Oxalo bórica	Coloração rósea a vermelha Coloração verde ao violeta Coloração verde amarelado Coloração amarelo esverdeado
Alcaloides	<i>Cinchona calisaya</i>	Dragendorf Bouchadart Mayer Complexação com ácido tânico	Precipitado alaranjado Precipitado marrom Precipitado branco Precipitado bege
Cumarinas	<i>Citrus limon</i>	Hidróxido de potássio	Coloração azul esverdeado
Saponinas	<i>Calendula officinalis</i>	Espuma	Permanência de espuma por 15 minutos
Esteroides e triterpenos	<i>Panax ginseng</i>	Lieberman-Bouchard	Coloração azul ou verde (esteróides) Coloração vermelha ou violeta (triterpenos)
Antraquinonas	<i>Rhamnus purshiana</i>	Antraquinonas livres O-heterosídeos C-heterosídeo	Coloração rósea ou avermelhada Coloração avermelhada na fase aquosa
Polifenóis	<i>Stryphondendron adstringens</i>	Cloreto férrico Acetato de chumbo Acetato de cobre Complexação com alumínio	Coloração azul ou verde Precipitado esbranquiçado Turvação a precipitação Precipitado

Quadro 3: Parâmetros utilizados para a prospecção fitoquímica da droga vegetal de *A. triplinervis*

## **4.5 Obtenção do extrato hidroalcoólico**

O processo de obtenção do extrato foi realizado através de maceração com duração de cinco dias, no qual foi utilizado como solvente álcool 70%. Posteriormente, com o mesmo solvente e período foi realizado uma re-maceração, então o extrato foi filtrado, concentrado e calculado seu rendimento.

### **4.5.1 PROSPECÇÃO FITOQUÍMICA DO EXTRATO HIDROALCOÓLICO**

A prospecção fitoquímica do extrato foi realizada por meio de testes de precipitação, coloração (COSTA, 1994). Foram realizados somente para as classes metabólicas em que o resultado foi positivo na prospecção fitoquímica para a droga vegetal.

### **4.5.2 CROMATOGRAFIA EM CAMADA DELGADA DO EXTRATO HIDROALCOÓLICO**

Após obter o extrato, o mesmo foi submetido a cromatografia em camada delgada para identificação dos compostos cumarínicos e terpênicos (WAGNER e BLADT, 2001). Para a detecção de cumarinas, foi utilizado hexano:acetato de etila (8:2) como fase móvel e análise luz UV-365 nm. Para detecção de terpenos, tolueno:acetato de etila (93:7) como fase móvel, posteriormente a cromatoplaça foi borifada com o revelador anisaldeído e analisada em luz UV-365 nm.

## **4.6 Análise por cromatografia líquida de alta eficiência acoplada a detector de arranjo de diodo (CLAE-DAD)**

O extrato hidroalcoólico foi analisado no Cromatógrafo Acquity UPLC HClass® com detector PDA Waters®. As amostras (2 mg) foram solubilizadas em 1 mL de metanol (grau CLAE) em banho ultrassônico por 20 min., posteriormente centrifugadas a 10.000 Rotações Por Min. (RPM) por 10 min. Foi utilizada coluna de fase reversa (12,5 x 4,5 cm, LiChroCART® RP 18-5 µm) e as leituras foram realizadas na região do UV (220 a 400 nm), registrando-se cromatogramas em 280 nm. As condições cromatográficas foram estabelecidas de acordo com metodologia de perfil exploratório, com tempo de varredura de 18 min. em gradiente linear de 5 a 95%. Como fase móvel foi empregada água deionizada contendo 0,1 % de ácido fosfórico (eluente A) e acetonitrila (ACN) contendo 0,1 % de ácido fosfórico (eluente B). Fluxo de 0,3 mL/min., injetando-se 4,0 µL da solução de cada amostra com temperatura da coluna mantida em 40 °C.

#### **4.7 Obtenção da pomada de extrato hidroalcoólico de 5% e 10% de *A. Triplinervis***

Cinco gramas do extrato hidroalcoólico de *A. triplinervis* foi pesado e adicionado água destilada (100 mL), em seguida a mistura foi incorporada a pomada base de vaselina, em quantidade suficiente para 100 g, para a pomada de 5%. O mesmo processo foi realizado na preparação da pomada de 10%, porém a quantidade de extrato foi de 10 g. As pomadas tinham estabilidade para seis meses e procedimento foi realizado seguindo a metodologia da Farmacopeia Brasileira (2019).

#### **4.8 Avaliação da atividade cicatrizante *in vivo***

##### **4.8.1 ASPECTOS ÉTICOS**

O protocolo de pesquisa, cujo número de protocolo é 13\2017, foi regido conforme preceitos da legislação nacional para utilização e criação de animais para

experimentação (Lei Federal nº 11.794, de 2008) e foi realizado após a submissão e a aprovação pelo Comitê de Ética em Pesquisa em Uso de Animais da Universidade do Estado do Pará - CEUA/UEPA, pelo responsável do Laboratório de Morfofisiologia Aplicada a Saúde - UEPA e após o aceite do médico veterinário. O trabalho foi desenvolvido em parceria com o Laboratório de Morfofisiologia Aplicada a Saúde – UEPA.

#### 4.8.2 SELEÇÃO DA AMOSTRA

Para a avaliação da atividade cicatrizante foram utilizados 20 ratos (*Rattus norvegicus*) da linhagem *Wistar*, machos, com peso entre 220 a 320 g, com idade de 60 dias. Os animais foram mantidos com temperatura ( $22^{\circ} \pm 2^{\circ} \text{C}$ ) e umidade (35 a 65%) controladas e ciclo claro-escuro de 12 horas, com água e ração *ad libitum*, ruídos controlados e livre acesso à ração e água, gaiolas individualizadas, para cada rato e maravalha estéril a fim de evitar possíveis contaminações. Os animais foram individualizados a partir do momento da indução da ferida até a autanásia.

#### 4.8.3 INDUÇÃO DAS ÚLCERAS CUTÂNEAS

Cada animal foi pesado e anestesiado por via intraperitoneal (i.p) com uma associação cetamina e xilazina (90 mg/Kg e 10 mg/Kg respectivamente). Posteriormente, os animais tricotomizados na região do dorso e após realizar a assepsia foi utilizado um punch metálico. Com este instrumento, foi excisado fragmento cutâneo, em forma de disco, de 10 mm de diâmetro, no centro da área epilada, até a exposição da fáscia dorsal muscular.

#### 4.8.4 PROCEDIMENTOS DE TRATAMENTO DOS GRUPOS EXPERIMENTAIS



Para o experimento, foram utilizados 20 animais, sendo que este macro-grupo foi subdivididos em quatro, randomicamente, sendo o experimento realizado em quatorze dias. Cada subgrupo era composto por cinco ratos:

- Grupo controle positivo: Ratos com lesões tratados com Dersani® ou também chamado de óleo de girassol;
- Grupo controle negativo: Os animais foram submetidos ao processo de ulceração cutânea induzido, porém não receberam tratamento terapêutico. Para esse grupo foi ministrado aplicação de solução salina a 0,9% no local da ferida;
- Grupo extrato de *A. triplinervis* 5%: Composto por animais que após serem submetidos ao protocolo de ulceração cutânea induzida recebeu a aplicação tópica da pomada contendo o extrato hidroalcoólico de *A. triplinervis* a 5%.
- Grupo extrato de *A. triplinervis* 10%: Neste grupo os animais foram submetidos ao protocolo de ulceração cutânea induzida e receberam a aplicação tópica da pomada com extrato hidroalcoólico de *A. triplinervis* a 10%.

#### 4.8.5 APLICAÇÃO TÓPICA DOS TRATAMENTOS

Imediatamente após a indução do processo de ulceração cutânea foi aplicado os tratamentos e diariamente os ferimentos foram limpos com soro fisiológico e repetida a aplicação tópica das substâncias testadas, uma vez ao dia.

#### 4.8.6 MORTE INDOLOR INDUZIDA DOS ANIMAIS E COLETA DE MATERIAL PARA ANÁLISES

Os animais foram escolhidos randomicamente para serem eutanasiados no 14º dia de estudo. Então, os animais foram anestesiados com cetamina (90 mg/kg) e xilazina (10 mg/kg) intraperitoneal, após a utilização da anestesia a decapitação foi utilizada pela necessidade de rápida obtenção do tecido biológico a ser analisado e representa uma opção de morte para o animal seguindo as diretrizes da Prática de Eutanásia do Conselho Nacional de Controle de Experimentação Animal (CONCEA).

#### 4.8.7 PREPARO DAS LÂMINAS PARA ANÁLISE HISTOLÓGICA

Os fragmentos obtidos da pele com as feridas da porção proximal foram conservados em formol a 10%, em frascos individuais, devidamente identificados, para a elaboração das lâminas para a análise histológica. O fragmento de pele abrangendo toda a ferida, obtido por uma seção longitudinal, foi processado, em autotécnico, para exame histológico, incluído em parafina, cortado em micrótomo rotativo e corado pelo método de hematoxilina e eosina (HE). Para a obtenção de cortes com 3 mm de espessura, que serão adicionados em cassetes perfurados de plástico e levados ao histotécnico para fixação, desidratação, diafanização e embebição em parafina.

#### 4.8.8 AVALIAÇÃO MACROSCÓPICA DAS ÚLCERAS

As lesões eram avaliadas diariamente, antes da aplicação da pomada. Foram observados aspectos da lesão como: edema, escara, pus, secreção, sangramento.

Todas as lesões foram medidas a cada três dias, por meio de um paquímetro, posteriormente foi feito a análise da contração de feridas, no qual foi expresso em cm<sup>2</sup> e assim calculado o percentual de contração da ferida.

Para o cálculo das feridas foi utilizado a fórmula segundo Prata, Haddad e Gondenberg (1988):

$$A = \pi \cdot R \cdot r$$

Onde:

A é a área em cm<sup>2</sup>;

R é o raio maior da ferida;

r é o raio menor da ferida.

O grau de contração da ferida foi calculado de acordo com a equação de Ramsey et al. (1995):

$$\% \text{ de contração} = 100 \times ([FA - F0] / F0)$$

Onde:

FA é a área no momento da avaliação;

F0 é a área inicial da ferida.

#### 4.8.9 ANÁLISE HISTOLÓGICA

Para a avaliação qualitativa foram considerados os seguintes aspectos: presença da crosta e presença do epitélio regenerativo. No tecido que preenche a ferida (leito ulceroso) foram estimados: presença e qualidade das células inflamatórias, vasos neoformados e das fibras colágenas.

#### 4.8.10 ANÁLISE ESTATÍSTICA

Os dados encontrados através do cálculo de contração da ferida foram avaliados atualizando a análise de variância uma via, acompanhado do pós-teste de *Tukey*. Os valores de  $p < 0.05$  foram considerados estatisticamente significantes. O software utilizado foi o *Graphpad Prism 5.0* (*GraphPad Software Inc., CA*)

## 5 RESULTADOS E DISCUSSÃO

### 5.1 Análise fitoquímica

#### 5.1.1 PROSPECÇÃO FITOQUÍMICA DA DROGA VEGETAL

Para a prospecção fitoquímica da droga vegetal, os testes de coloração e precipitação de *A. triplinervis* indicaram resultados positivos para cumarinas, saponinas, esteroides e triterpenos, antraquinonas, O-heterosídeos e C-heterosídeos e polifenóis (Tabela 1).

Dentre todas as classes de metabólitos secundários testados, as cumarinas foram as que mais reativas, tal como na droga vegetal padrão nesta classe química. A espécie *A. triplinervis* é rica em cumarinas naturais além de amplamente estudadas (TAYLOR, 2006), o que explica o resultado marcante.

Para as classes de metabólitos secundários flavonóides e alcalóides, nas drogas vegetais utilizadas como padrão apresentaram resultado positivo, porém para a droga vegetal testada foi negativo. Esta diferença pode estar associada diversos fatores:

- Sazonalidade. O período em que uma planta é coletada é um dos fatores de maior importância, visto que a quantidade e, às vezes, a natureza dos compostos químicos ativos, não é a mesma durante o ano (GOBBO-NETO e LOPES, 2007);
- A idade e o desenvolvimento da planta, assim como dos diferentes órgãos vegetais, podem interferir não somente na quantidade de metabólitos totais, mas também as proporções relativas dos componentes da mistura (GOBBO-NETO e LOPES, 2007);
- Disponibilidade hídrica: fatores fisiológicos críticos tais como fotossíntese, comportamento estomacal, mobilização de reservas, expansão foliar e crescimento tendem a ser influenciados pela quantidade de água na qual a planta está exposta, consequentemente levando a alteração no metabolismo secundário (GOBBO-NETO e LOPES, 2007);

- Temperatura: A faixa em que ocorrem as variações anuais, mensais e diárias na temperatura é um dos fatores que exerce maior influência no seu desenvolvimento, afetando assim a produção de substâncias químicas (GOBBO-NETO e LOPES, 2007);

Outros fatores também podem influenciar diretamente a produção e quantidade de compostos químicos de plantas, radiação ultravioleta, altitude, poluição atmosférica, indução por estímulos mecânicos e ataques de patógenos. Além disso, os diferentes métodos de extração resultam em diferentes perfis de composição química (GOBBO-NETO e LOPES, 2007).

Tabela1: Prospecção fitoquímica da droga vegetal de *A. triplinervis*

<b>Classe química</b>	<b>Reação\ Indicador</b>	<b>Droga vegetal padrão</b>	<b>Droga vegetal <i>A.triplinervis</i></b>
Flavonoides *( <i>C. sinensis</i> )	Shinoda	+++	-
	Hidroxido de sódio	+++	-
	Cloreto de alumínio	+++	-
	Oxalo bórica	+++	-
Alcaloides *( <i>C. calisaya</i> )	Dragendorf	+++	-
	Bouchadart	+++	-
	Mayer	+++	-
	Complexação com ácido tânico	+++	-
Cumarinas *( <i>C. limon</i> )	Hidróxido de potássio	+++	+++
Saponinas *( <i>C. officinalis</i> )	Espuma	+++	++
Esteroides e triterpenos *( <i>P. ginseng</i> )	Lieberman-Bouchard	+++	+
Antraquinonas *( <i>R.purshiana</i> )	Identificação de antraquinonas livres	+++	-
	Identificação de O-heterosídeos	+++	++
	Identificação de C-heterosídeos	+++	+
Polifenóis *( <i>S.adstringens</i> )	Cloreto férrico	+++	++
	Acetato de chumbo	+++	++
	Acetato de cobre	+++	++
	Complexação com alumínio	+++	++

\*Droga vegetal padrão; Negativo (-); fracamente positivo (+); positivo (++); fortemente positivo (+++)

### 5.1.2 RENDIMENTO DO EXTRATO HIDROALCOÓLICO

O rendimento do extrato foi de 200, 863 g equivalentes a 15,45% da quantidade de droga vegetal.

### 5.1.3 PROSPECÇÃO FITOQUÍMICA DO EXTRATO HIDROALCOÓLICO

Para a prospecção fotoquímica do extrato hidroalcoólico foram realizados somente os testes em que os resultados foram positivos para a droga vegetal. Desse modo, as classes apontadas no experimento: cumarinas, saponinas, esteroides e triterpenos, polifenóis, configurando semelhança com as detectadas na droga vegetal, com pequenas diferenças no perfil fitoquímico (Tabela 2).

No extrato hidroalcoólico não foi detectado antraquinonas, O-heterosídeos e C-heterosídeos, diferindo do teste para a droga vegetal. Fatores como, técnicas de extração e natureza do solvente extrator influenciam diretamente o rendimento e o teor de metabólitos presentes, podendo interferir em processos biológicos e farmacológicos (OLIVEIRA et al. 2016).

Resultados diferentes a este estudo foi encontrado por Facknath e Lalljee (2008), no qual observou presença antraquinonas na forma glicosídicas em *A. triplinervis*, porém a partir de diferentes extratos. Estes extratos foram preparados a partir de diferentes solventes: hexano, éter de petróleo, clorofórmio:metanol (4:1, v/v). Além disto, observa-se que na droga vegetal de *A. triplinervis* foi detectado as antraquinonas, diferentemente do extrato (TABELA 2), pois a droga vegetal foi submetida ao processo extrativo direcionado.

Tabela 2: Prospecção fitoquímica realizada com o extrato hidroalcoólico de *A. triplinervis*

Classe química	Reação\ Indicador	Droga vegetal padrão	Extrato hidroalcoólico	Droga vegetal <i>A. triplinervis</i>
Cumarinas * ( <i>C. limon</i> )	Hidróxido de potássio	+++	+++	+++
Saponinas * ( <i>C. Officinalis</i> )	Espuma	+++	++	++
Esteroides e triterpenos * ( <i>P. ginseng</i> )	Lieberman-Bouchard	+++	+	+
Antraquinonas * ( <i>R. purshiana</i> )	Identificação de O-heterosídeos	+++	-	++
	Identificação de C-heterosídeos	+++	-	+
Polifenóis * ( <i>S. adstringens</i> )	Cloreto férrico	+++	++	++
	Acetato de chumbo	+++	++	++
	Acetato de cobre	+++	++	++
	Complexação com alumínio	+++	++	++

\*Droga vegetal padrão; Negativo (-); fracamente positivo (+); positivo (++); fortemente positivo (+++)

#### 5.1.4 CROMATOGRAFIA EM CAMADA DELGADA DO EXTRATO HIDROALCOÓLICO DE *A. triplinervis*

As análises por CCD do extrato hidroalcoólico, tanto para cumarinas quanto para esteróides e triterpenos confirmam os resultados encontrados na prospecção fitoquímica da droga vegetal e no extrato hidroalcoólico da *A. triplinervis*, sendo positivo para as duas substâncias químicas.

Neste estudo para o perfil cromatográfico, o extrato hidroalcoólico apresentou banda avermelhada quando analisado no comprimento de onda de 365 nm, e banda violeta em luz visível, utilizando como revelador anisaldeído (Figura 5). Segundo WAGNER e BLAT (2001) bandas de coloração variando entre vermelha e marrom em 365 nm, e vermelho a violeta em luz visível são características de compostos químicos como esteróides e triterpenos, utilizando sistema eluente e revelador semelhante.

No perfil cromatográfico do extrato hidroalcoólico para identificação de cumarinas, observou-se banda azul fluorescente, quando analisado em comprimento

de onda de 254 e 365 nm (Figura 6). Segundo WAGNER e BLAT (2001), bandas com tais características são sugestivas de cumarinas.

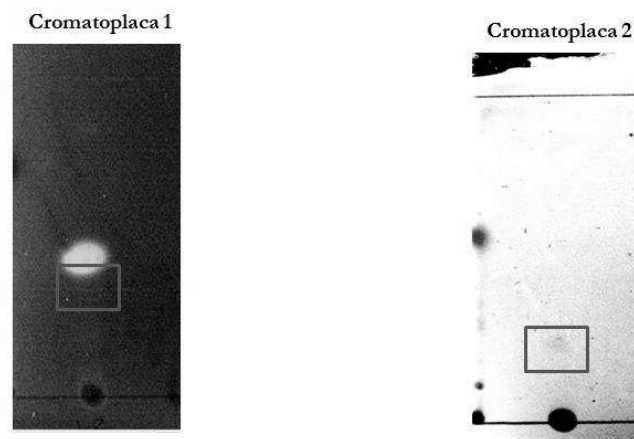


Figura 5. Identificação de esteróides e triterpenos do extrato hidroalcoólico de *A. triplinervis* em CCD.(Cromatoplaça 1:365 nm e cromatoplaça 2: luz visível)

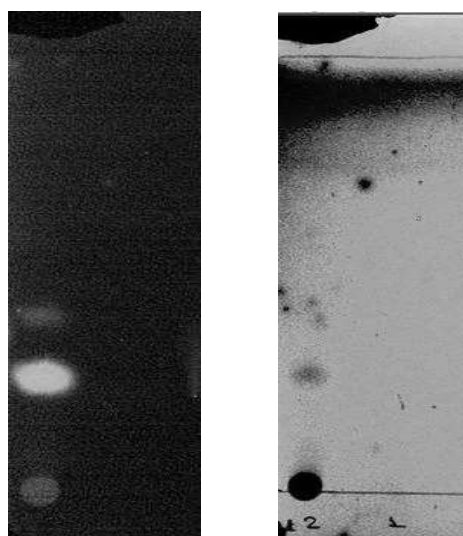


Figura 6. Identificação de cumarinas do extrato hidroalcoólico de *A. triplinervis* em CCD, em comprimentos de onda de 365 nm e 254 nm, respectivamente.



### 5.1.5 PERFIL CROMATOGRÁFICO POR CLAE DO EXTRATO HIDROALCÓOLICO DE *A. triplinervis*

O perfil cromatográfico exploratório do extrato hidroalcoólico de *A. triplinervis*, obtido por CLAE-DAD, no tempo de 28 minutos e analisado no comprimento de onda de 280 nm, apresentou diversos picos (Figura 10), nos seguintes tempos de retenção: 0,913; 1,698; 2,104; 5,260; 7,484; 13,049; 18,744; 21,522; 22,056 e 27,041. Considerando que este extrato foi produzido por maceração e com etanol à 70%, esperava-se encontrar vários picos, pois o método extrativo e o solvente não foram seletivos para determinados metabólitos secundários. Desse modo, a utilização de solventes com diferentes polaridades possibilita a extração de compostos mais polares e ou apolares. Assim, um extrato hidroalcoólico é capaz de carregar substâncias de ambas as polaridades (CHAICOUSKI et al. 2014).

O pico de maior intensidade identificado no cromatograma foi o de Tempo de Retenção (Tr) de 7,484 minutos, com percentual de área igual a 51,04. Sendo que no espectro da região do UV, apresentou absorções máximas em 234, 293,4 e 346,6, desta maneira, com estas características apresentadas pode-se supor que o composto pertence a classe das cumarinas. PAIXÃO (2016), identificou em cromatogramas, cumarinas, em extrato de acetato de etila e fração de acetato de etila de *A. triplinervis*, picos com Tr 4,773 minutos para ambos e absorção em 232,9, 293,4 e 326, 6 nm para o extrato e 234, 293,4 e 346 para a fração, conferindo assim semelhança espectral de cumarinas.

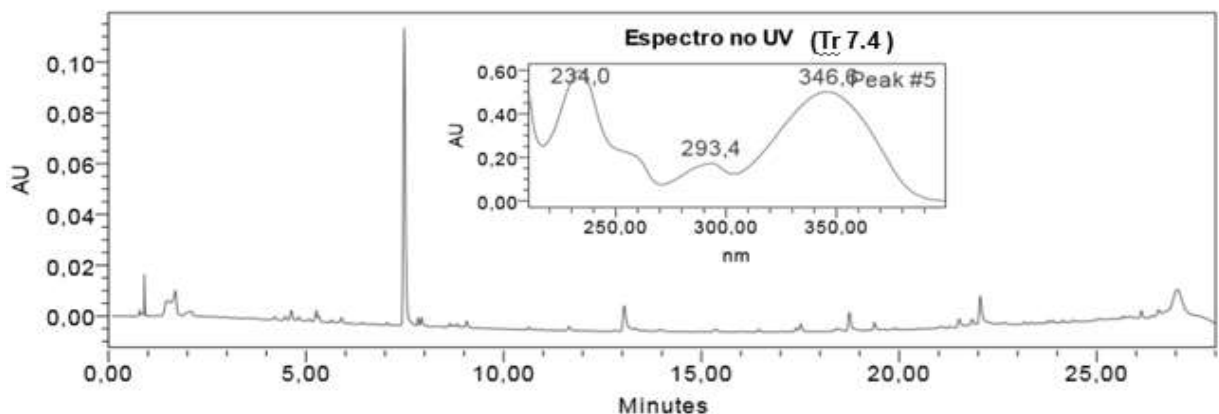


Figura 7. Perfil cromatográfico exploratório do extrato hidroalcoólico de *Ayapana triplinervis* e espectro de absorção em UV do pico majoritário, em 280 nm, obtido por CLAE-DAD.

## 5. 2 Atividade cicatrizante *in vivo*

### 5.2.1 ANÁLISE MACROSCÓPICA

Na análise macroscópica das úlceras dérmicas, pode-se observar que todos os grupos: controle positivo, controle negativo, extrato de *A. triplinervis* 10% e extrato de *A. triplinervis* 5% apresentaram edema na lesão, permanecendo até o oitavo dia de experimento, sendo que no nono dia nenhum grupo apresentou mais esta característica (Figura 11). O grupo controle positivo apresentou maior número de animais com edema. Já o grupo extrato de *A. triplinervis* 10% foi o que apresentou menos edema durante o experimento. Os grupos experimentais não apresentaram secreção, escara, pus e sangramento nas lesões.

A partir do sexto dia de experimento todos os grupos começaram a apresentar a formação de crosta delgada na lesão, porém não em todos os animais, permanecendo até o nono dia de experimento.

No décimo quarto dia de experimento, todos os grupos apresentaram pelo menos em um animal a reepitelização parcial das feridas, sendo que os grupos testes, extrato de *A. triplinervis* 5% e 10%, exibiram maior número de lesões reepitelizadas. Não houve aproximação total das bordas em nenhum dos grupos estudados (Figura 11). Embora em outro estudo, o grupo tratado com extrato etanólico de *C. officinalis* (ASTERACEAE), apresentou no décimo quarto dia a cicatrização completa das feridas (PARENTE et al.2009).

O edema, observado nos animais neste estudo, é um dos sinais da inflamação, provocado pela vasodilatação que causa extravasamento de líquido para o interstício, consequentemente aumentando a pressão hidrostática e lentidão do fluxo vascular (MITCHELL et al. 2012; CURVINEL et al. 2010). Analisando a atividade cicatrizante, anti-inflamatória e antioxidante do extrato etanólico de *Sideroxylon obtusifolium*, Leite et al (2015) observou o aparecimento de edema e vermelhidão em todos os animais após 48 horas da indução da úlcera dérmica.

Como observado neste presente estudo, a prospecção fitoquímica, do extrato, indicaram a presença de compostos como esteróides, estes podem estar relacionados ao retardamento da cicatrização nos grupos dos extratos e controle

positivo, podendo atrasar a cura da lesão (STOJADINOVIC et al. 2007; FEESER et al. 2009).

A ação negativa dos esteróides sobre os resultados da cura de feridas está ligado ao impedimento da contração de feridas devido a diminuição da força tênsil. Os impactos de glicocorticóides na cicatrização de feridas incluem a inibição da proliferação fibroblástica e a diminuição de produção de colágeno (ANDERSON et al. 2014; KAUSHAL, KUT e RAO, 2006).

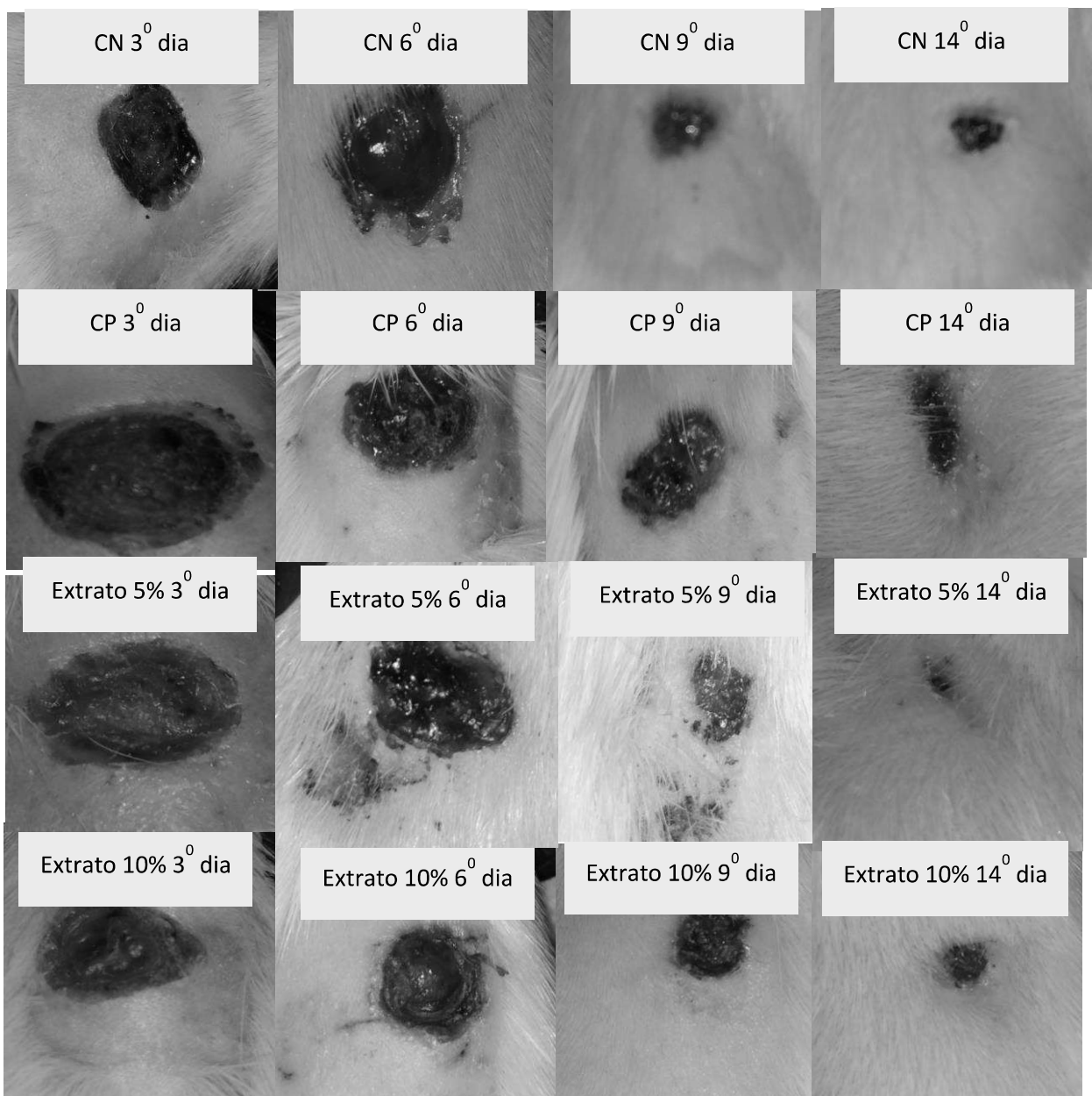


Figura 8. Evolução das lesões dos grupos: extrato 5%, extrato 10%, controle positivo (CP) e controle negativo (CN), no 3º, 6º, 9º e 14º dias de experimento.

### 5.2.1.1 Análise da contração da ferida

A avaliação morfométrica tem por finalidade permitir a obtenção do percentual de contração da ferida durante a evolução do processo cicatricial (CARDINAL et al. 2009). Os grupos testados neste estudo, extrato 5% e 10% não reduziram de maneira significativa a contração da ferida quando comparados entre si e entre os grupos controles, positivo (óleo de girassol) e negativo (solução salina) (Figura 12).

Observa-se que na Figura 12, nos gráficos D3 e D6 apresentam suas barras invertidas, isto se deve ao fato de que a partir do terceiro dia de experimento (D3), as lesões mostraram inchaço, aumentando assim as feridas, influenciando no cálculo da % da contração. Entretanto a partir do sexto dia de experimento (D6) houve uma redução do processo inflamatório e então no nono dia de experimento (D9) não se observa mais o edema. Isto também foi observado anteriormente, com a análise macroscópica.

No D9, o grupo extrato 10% apresentou uma porcentagem de contração mais elevada que os outros grupos, sendo maior que 60%, enquanto que o grupo óleo de girassol apresentou a menor taxa, menor que 40%. No D12, todos os grupos demonstraram retração da lesão maior que 80%, com exceção do grupo controle positivo, menor que 80%. Embora, observado essas diferenças entre os dias de análise, no D14, último dia de experimento, todos os grupos mostraram percentual de contração da ferida semelhantes, próximas de 100%.

A contração da ferida assim como o processo cicatrizante pode ser entendida dividindo-se em três fases. Uma fase inicial de retração centrífuga com o aumento da área lesionada devido a perda de tensão elástica da pele adjacente, da formação de edema, da perda de aderência a fáscia profunda, e de uma característica inerente a pele do rato: sua mobilidade (MADISON & CRONWAL, 1992; BARBER, 1990; CROSS et al. 1995; TEO & NAYLOR, 1995). Pode-se sugerir que, devido a este fato, no início do processo cicatrizante, foram obtidos resultados negativos neste presente estudo.

Esta evolução do processo de contração da ferida fica bem evidenciado na figura 12, como também é possível observar que o grupo controle negativo (S.S.) apresentou um tempo de retração da ferida menor que os outros grupos, até o D6, devido menor inchaço e menor formação de crosta nas lesões. Pode-se dizer que

este fato ocorreu devido a ferida manter-se umidecida, que colaborou para a formação do tecido de granulação, além de amolecer o tecido desvitalizado e estimular o desbridamento da lesão (INCA, 2009).

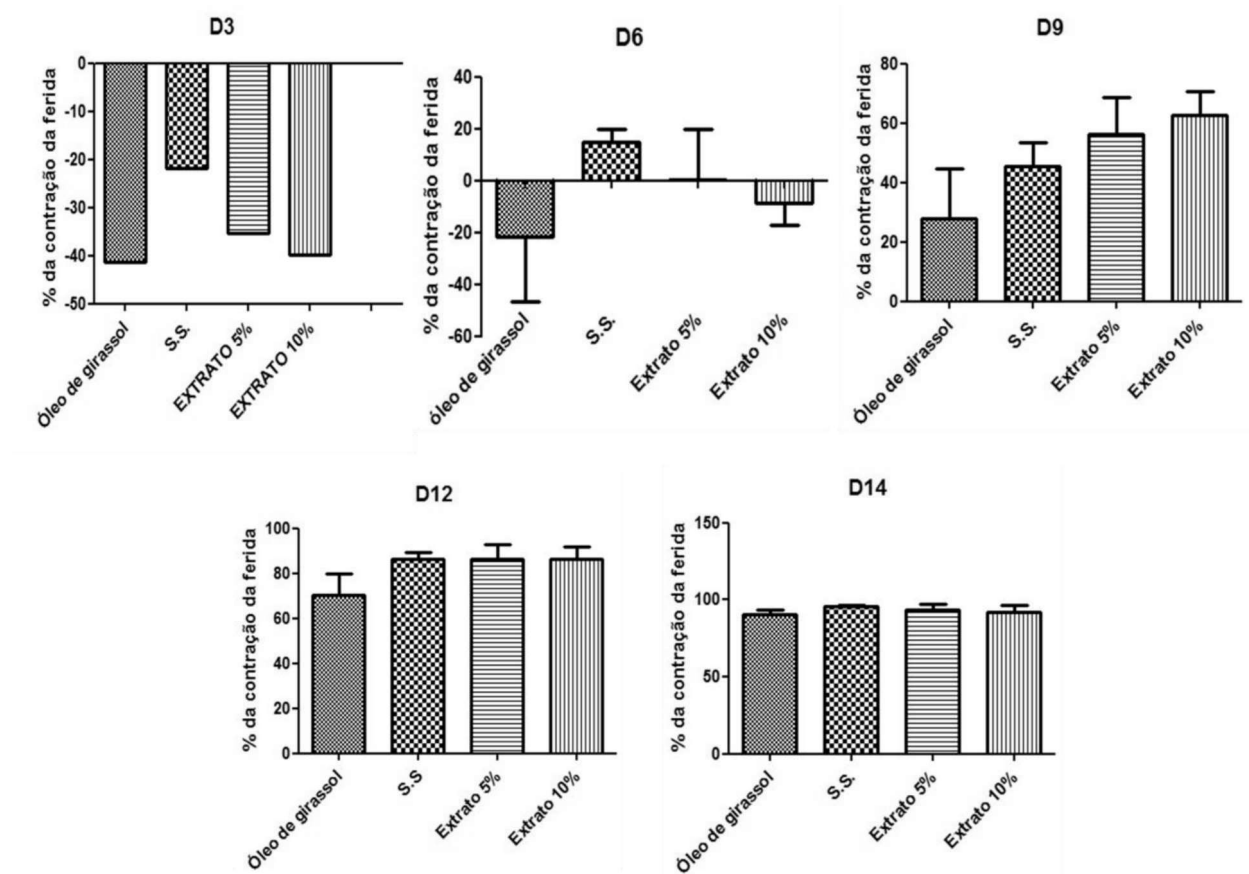


Figura 9. Análise gráfica da % da contração da ferida nos dias selecionados para a medição das mesmas, respectivamente. Sendo que S.S. representa o controle negativo, solução salina. Os resultados representam as médias e desvio padrão (n=5),  $p < 0,05$ , utilizando-se ANOVA, uma via, seguido do teste de *Tukey*

### 5.2.2 ANÁLISE HISTOLÓGICA

Para o exame histológico, o dia selecionado, para a análise dos cortes histológicos da pele dos animais, foi equivalente ao décimo quarto dia de experimento, considerando as fases da cicatrização.

O grupo controle positivo, Dersani® (óleo de girassol) apresentou cicatrização instável com retardo evolutivo, com evidências de inflamação de grau leve. Este resultado confirma o que foi observado nas análises macroscópico e morfométrica, no qual o grupo em questão apresentou menor percentual de contração devido edema.

Referente à histologia, a área cicatricial apresentou uma parte desprovida de epitelização (Figura 13–A), inclusive com formação de crosta superficial em uma das margens (Figura 13-B) e o derma possui neutrófilos (Figura 13–C) e macrófagos infiltrados. Adicionalmente, o tecido epitelial dérmico mostrou um estágio de angiogênese ativa (Figura 13-D) e um tecido conjuntivo com frouxidão na área que corresponde a região reticular. Entretanto, uma das amostras mostrou epitelização, queratinização e colágeno pouco polimerizado, ou seja, tecido em processo de remodelação inicial, desse modo com cicatrização adequada e com boa evolução.

O fato de o grupo controle positivo ter apresentado uma cicatrização instável, pode estar atrelado a epitelização parcial da ferida. Já que esta característica compromete em parte a fase proliferativa, responsável pela reparação do tecido conjuntivo e epitelial e assim o fechamento da ferida. Ademais, o tecido conjuntivo com frouxidão dificulta a nutrição do tecido epitelial (MANDEUBAUM et al. 2003).

Outro fator importante a ser considerado, é o fato de o óleo de girassol possui uma dificuldade, em apresentação líquida, de permanecer em concentrações terapêuticas no local da lesão induzida (JUNIOR, 2010). E recomenda-se que as feridas sejam mantidas fechadas para permitir que o fármaco fique em maior contato com as lesões, além de proteger as mesmas de agentes externos e manter a umidade (HENDRICKSON, 2006).

Um estudo avaliando a cicatrização em coelhos utilizando o óleo de girassol foi observado o fechamento total de ferida em 18,9 dias, embora não se detectou diferença na velocidade cicatricial (WENDT, 2008). Em outra pesquisa, foi comparado o efeito cicatrizante da solução salina, composto de clostebol e neomicina, e óleo de girassol, em ratos avaliados antes e com 3, 7 e 12 dias pós-operatórios, no qual descreveu o grau de contração para feridas do controle negativo, teste e referência, respectivamente, 77,95%, 83,49% e 78,40%, sem diferença estatística (MAGALHÃES et al. 2008).

Embora este estudo tenha evidenciado que o óleo de girassol foi o que apresentou menor percentual de contração da lesão e o reparo tecidual da área da

lesão não foi o esperado, o Dersani® é amplamente utilizado pela população brasileira como cicatrizante (OLIVEIRA et al. 2019).

O óleo de girassol possui em sua composição uma abundância de ácidos graxos insaturados, como o oléico e o linoléico, em maior quantidade este último (WENDT, 2005; OLIVEIRA et al. 2019; LANIA et al. 2019). Estudos com ácidos graxos utilizados para acelerar a cicatrização são bem antigos, desde 1929, quando foi observado que feridas de pele diminuía seu tamanho com a inserção desses compostos na alimentação (BURN e BURN, 1930; SINCLAIR e BASNAYEKE, 1954; MANHEZI et al. 2008). O ácido linoléico tem em sua estrutura química 18 carbonos e é responsável por originar o ácido aracônico, este, por sua vez, é metabolizado nas vias das cicloxigenases e lipoxigenases em leucotrienos, prostaglandinas e tromboxanos por células polimorfonucleares. Esses compostos têm propriedades inflamatórias, estimulando a formação de novos vasos sanguíneos, migração e proliferação celular (MARQUES et al. 2004; WENT et al. 2008).

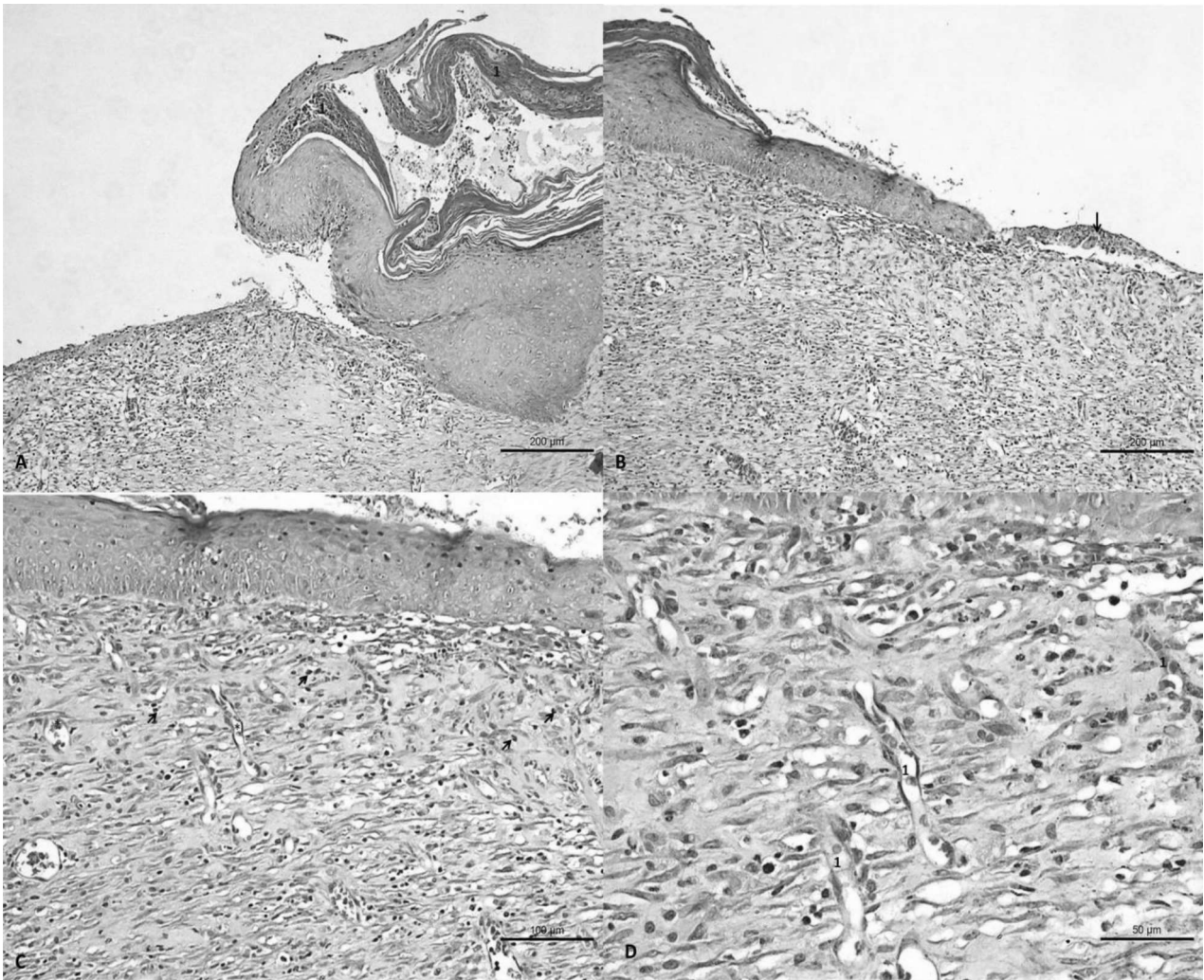


Figura 10. Exame histopatológico do grupo controle positivo em 14 dias com área cicatricial em parte sem epitelição e no ederma com células inflamatórias infiltradas em A e B, com formação de crosta (seta) em B. O tecido dérmico mostra angiogênese ativa (1) em C e D sem epitelição e angiogênese ativa em B. H.E.(A): Barra=200 µm; H.E.(B):Barra=200 µm; H.E.(C):Barra=100 µm; H.E.(D)=50 µm

Para o grupo controle negativo, a cicatrização mostrou-se adequada e com boa evolução, a área analisada estava com epitelição e tecido conjuntivo com modelação (Figura 14- C e D). No tecido dérmico foi observado angiogênese ativa e estágio de modelação inicial, com presença de granuloma na área reticular mais profunda (Figura 14-A e B). Este tecido dérmico em modelação favorece a cicatrização, pois tem a função de nutrir o epitelial, assim o fechamento da ferida.

O fato deste grupo teste, demonstrar características de boa evolução na cicatrização, corroborando com o resultado da análise morfométrica, no qual o percentual de contração da ferida foi maior que o do controle positivo durante o experimento, deve-se ao motivo de que a solução fisiológica 0,9% mantém a ferida



úmida, colaborando a para a formação de tecido de granulação, amolece o tecido desvitalizado, estimula o desbridamento e absorve o exsudato (INCA, 2009).

Em outro estudo, onde foi analisada atividade cicatrizante em úlceras dérmicas em coelhos, foi observado que o controle negativo, creme base ou Lanette propiciou a proliferação de maior número de miofibroblastos que as pomadas oriundas das plantas e do controle positivo, sultiazina de prata, sendo estatisticamente significativa. Além disso, reduziu a área da lesão similar aos demais tratamentos, porém sem resultado estatístico significativo (TEUSCHBEIN, 2011). Semelhante ao resultado encontrado neste presente estudo.

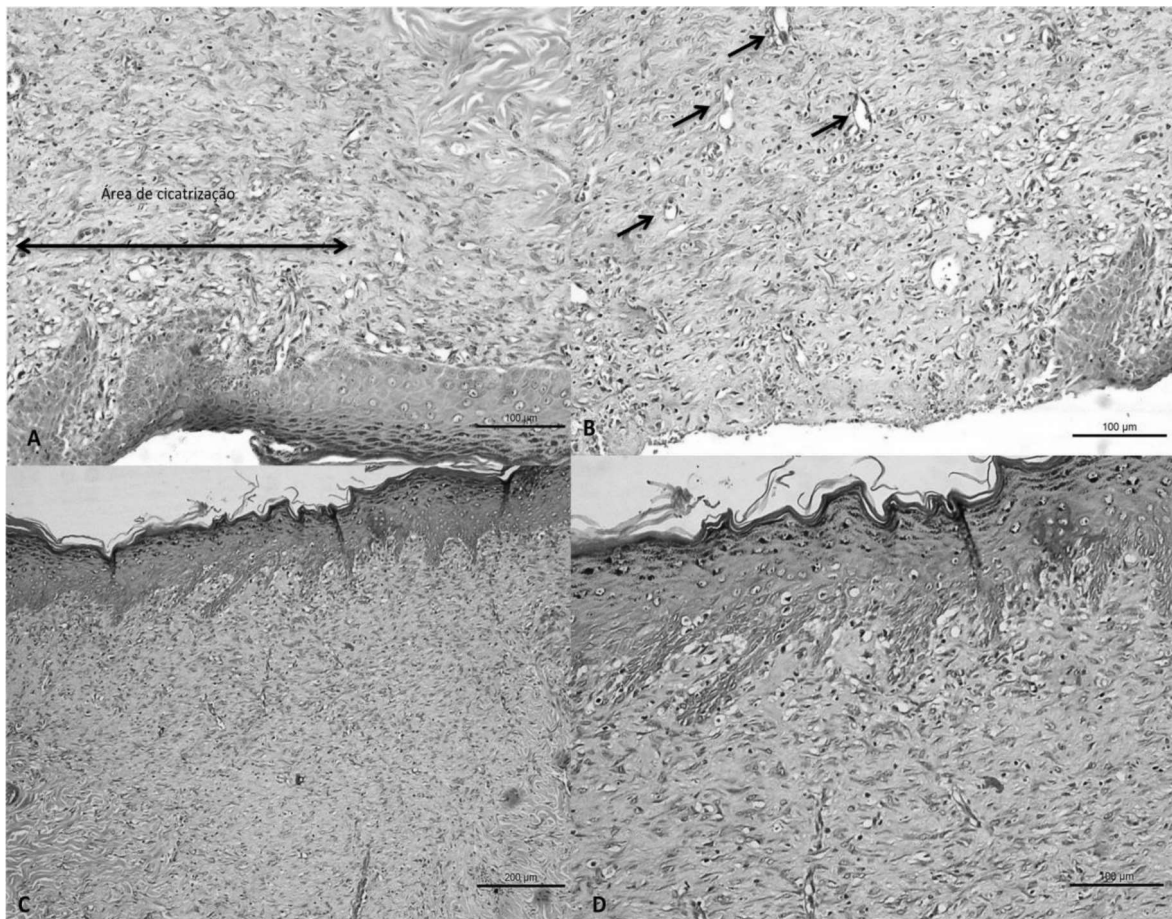


Figura 11. Exame histopatológico do grupo controle negativo em 14 dias com epiteliação em A e sem epiteliação e angiogênese ativa em B. Epiteliação e tecido dérmico e modelação em C e D. H.E.(A): Barra=100  $\mu\text{m}$ ; H.E.(B): Barra=100  $\mu\text{m}$ ; H.E.(C): Barra=200  $\mu\text{m}$ ; H.E.(D)=100  $\mu\text{m}$

O grupo extrato 5% apresentou cicatrização adequada e sem alterações secundárias. Em termos histopatológicos, houve uma epitelização da área cicatricial, mais densa que a pele original, caracterizando falta de modelação, inclusive nas papilas e cristas dérmicas. Isto acontece, pois houve perda de líquido e volume da ferida, além do aumento da força de tensão para produzir uma resistência melhor na pele lesionada, provocada pelo remodelamento e alinhamento do colágeno no tecido (DIEGELMANN e EVANS, 2004; IBA et al.2004), no qual não foi adequada neste grupo. Superficialmente, o epitélio demonstra queratinização igual a outros segmentos da pele, ou seja, existem neste tecido desenvolvimento e maturidade estabelecida. O derma cicatricial exibe um conjuntivo organizado e em modelação (Figura 15), conferindo, assim, cicatrização adequada.

Ainda a respeito do grupo 5%, a derme de uma das amostras exibiu tecido conjuntivo em modelação recente evidenciando numerosos fibroblastos, conferindo maior retração da ferida (Figura 16). Estas características evidenciam que esta amostra está na última fase da cicatrização, de remodelamento, marcada por células fibloblásticas, que atuam na fase de modelação do colágeno.

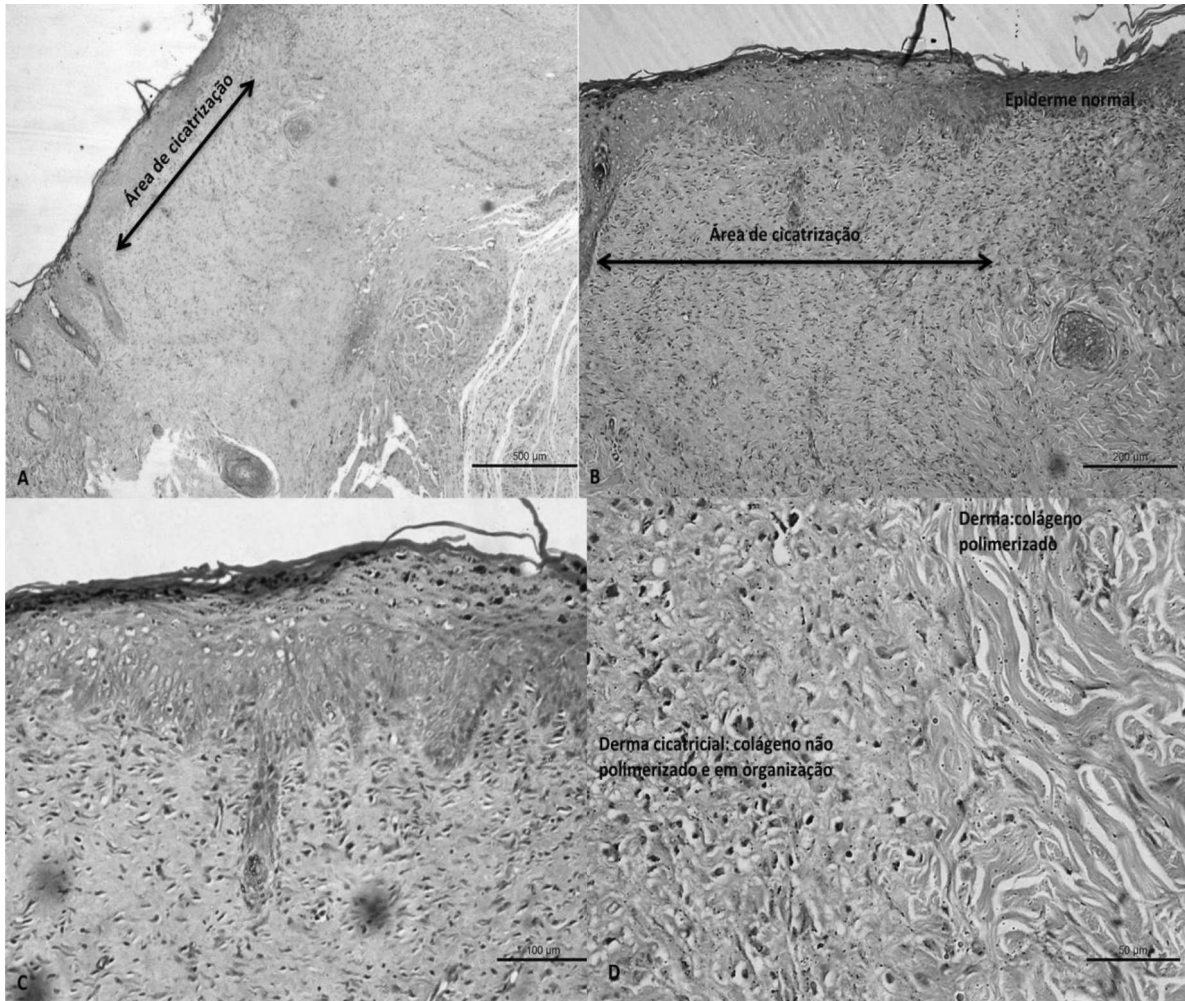


Figura 12. Exame histopatológico do grupo extrato 5% em 14 dias com área epitelizada e papilas e cristas dérmicas organizadas. H.E.(A): Barra=100 µm; H.E.(B):Barra=200 µm; H.E.(C):Barra=100 µm; H.E.(D)=50 µm.

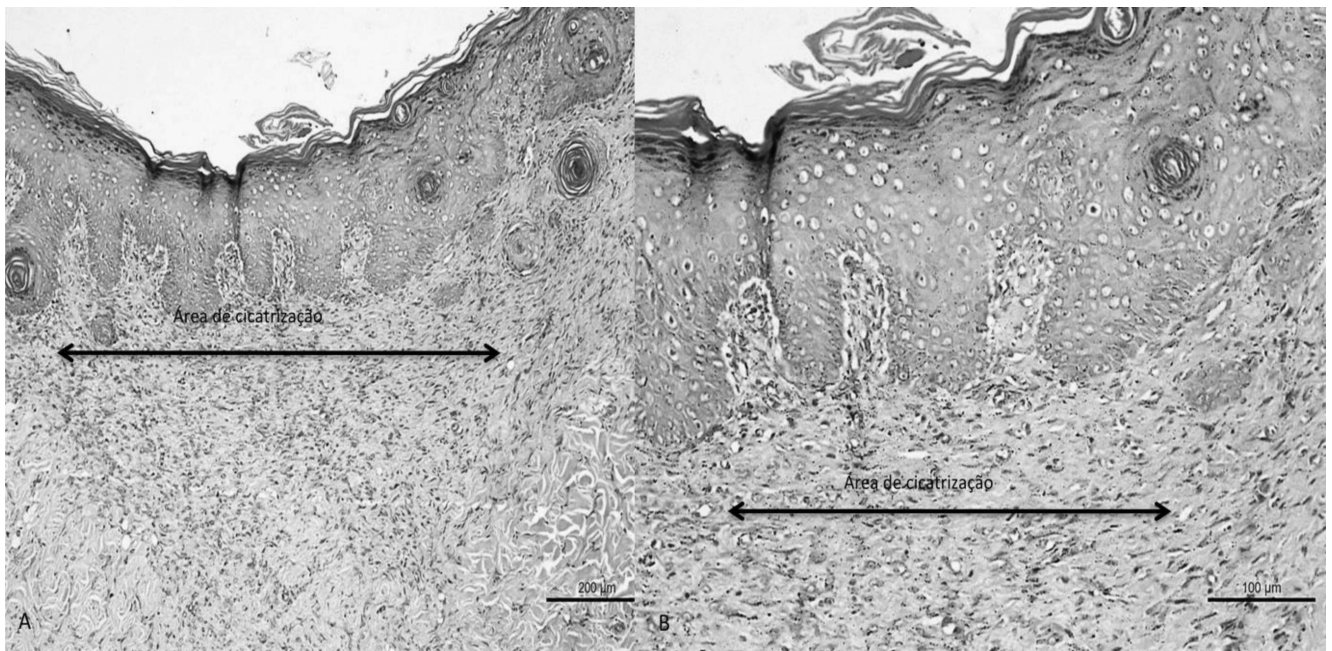


Figura 13. Exame histopatológico do grupo extrato 5% em 14 dias, mostrando área cicatricial epitelizada e com queratinização. H.E.(A): Barra=200  $\mu\text{m}$ ; H.E.(B):Barra=100  $\mu\text{m}$ .

O grupo teste, extrato 10%, apresentou nas amostras cicatrização adequada e com boa evolução. A cicatriz demonstrou epitelização e queratinização (Figura 17- A e B). O tecido conjuntivo dérmico apresentou estágio de boa evolução com evidências de excelente polimerização de colágeno (Figura 17- C e D), com angiogênese discreta, além de muitos fibroblastos. Estes achados são características da última fase da cicatrização, remodelação. Onde observa-se o remodelamento e alinhamento do colágeno. Além de ocorrer a diminuição de células e capilares no local lesionado, consequentemente, da cicatriz e do eritema, por isso foi identificado poucos vasos neoformados. Ademais, a alta quantidade de fibroblastos garante reformulação e melhorias das fibras colágenas, desta forma apresentou melhor polimerização na amostra analisada.

Desse modo, dentre os quatro grupos estudados nesta pesquisa: controle negativo, controle positivo, pomada extrato 5% e pomada extrato 10%, esta última contendo 10% do extrato de *A. triplinervis* apresentou melhor qualidade no processo de cicatrização, até o décimo quarto dia de experimento, devido propiciar a formação de um epitélio mais organizado, com boa evolução, com excelente polimerização do

colágeno e a presença em grande quantidade de fibroblastos, achados estes não identificados nos outros grupos testes.

Embora a análise da contração da ferida, dos grupos estudados nesta pesquisa, tenha revelado que a velocidade do fechamento das lesões não foi estatisticamente significativa, observa-se que, por meio do exame histológico, houve diferenças importantes no processo de reparação tecidual dentre os grupos, no que diz respeito a quantidade de fibroblastos, polimerização de colágeno, queratinização e epitelização, conferindo assim mais qualidade na cicatrização do grupo que apresentou estas características, pomada com extrato 10%.




Figura 14. Exame histopatológico do extrato 10% em 14 dias, demonstrando epitelização, modelação do tecido dérmico e angiogênese menos ativa em A e B. Área cicatricial (seta maior) com epitelização em C estágio de modelação (setas) em D. H.E.(A): Barra=100 µm; H.E.(B):Barra=200 µm; H.E.(C):Barra=100 µm; H.E.(D)=50 µm

## 6 CONCLUSÃO

O desenvolvimento desta pesquisa, possibilitou demonstrar que na droga vegetal e no extrato hidroalcoólico indicaram resultados positivos para cumarinas, saponinas, esteroides e triterpenos e antraquinonas, com exceção desta última classe para o extrato. O perfil cromatográfico do extrato obtido por CLAE-DAD apresentou pico, no qual sugere ser de cumarinas.

Na análise macroscópica das feridas, os grupos extrato 5% e 10% apresentaram maior número de lesões reepitalizadas. Além disso, todos os grupos apresentaram edema.

O ensaio morfométrico não demonstrou diferença estatística no percentual de contração da ferida entre os grupos estudados, até o 14<sup>o</sup> dia de pesquisa. Entretanto, o exame histológico das feridas indicou que a pomada contendo o extrato de *A. triplinervis* à 10% influenciou de maneira positiva na qualidade do processo de cicatrização.

Assim, as pomadas testadas nesta pesquisa mostraram poucos benefícios na velocidade do fechamento da lesão, mas uma delas, 10%, apresentou melhoras na qualidade da cicatrização. Ainda assim, é necessário novos estudos para verificar que substância(s) da planta está associada a melhora na cicatrização.

## REFERÊNCIA

AGAPITO, T.; SUNG, I. **Fitomedicina, 1100 Plantas Medicinales**. Isabel, Lima, Peru, 2003.

AGYARE, C.; BOAKYE, D.Y.; HENSEL, A.; DAPAAF, O.S.; APPHIA, T. Review: African medicinal plants with wound healing properties. **Journal of ethnopharmacology**, 2016.

ALBUQUERQUE, M.R.J.R. et al. Chemical composition and larvicidal activity of the Alegre: Ed. UFRGS; Florianópolis: Ed. UFSC. p.87-99, 1999.

ALMEIDA, P. C. C. **Estudo da transição dermoepidérmica dos enxertos de pele e sua relação com o surgimento de vesículas**. Tese de Doutorado. Universidade de São Paulo, 2009.

AMOROZO, M.C.M. 1996. A abordagem etnobotânica na pesquisa de plantas medicinais. In: DI STASI, L.C. (Org.). **Plantas medicinais: arte e ciência**. São Paulo: UNESP, Pp. 47-68.

ANDERSON, K; HAMM, R.L. Factors that impair wound healing. **Journal of the American College of Clinical Wound Specialists** 4, 84-91. 2004.

ARUNG, E.T.; KUSPRADINI H.; KUSUMA, I.W.; SHIMIZU, K.; KONDO, R. Validation of *Eupatorium triplinerve* Vahl leaves, a skin are herb from East Kalimantan, using a melanin biosynthesis assay. **Journal of Acupuncture and Meridian Studies**, v. 5, n. 2, p. 87-92, 2012.

BARBER, S. M. Second intention wound healig in the horse: the effect of bandages and topical corticosteroids. **Journal Proceedings of the Annual Convention of the American Association of Equine practitioners**, v. 35, p. 107-116, 1990.

BLANES, L. Tratamento de feridas. Baptista-Silva JCC, editor. Cirurgia vascular: guia ilustrado. São Paulo: 2004. Disponível em: <http://www.bapbaptista>.

BEGUM, J.; BHUIYAN, M.N.I.; TAZNIN, T. Chemical Composition and Antimicrobial Activity of Essential Oil from *Eupatorium triplinerve* Vahl. aerial parts. **Asian Journal of Microbiology Biotechnology Environmental Society**, v.12, n. 3, p. 543-547, 2010.

BRANDÃO, D.; COSTA, C.; MANSILHA, A. Angiogenesis and arteriogenesis in Peripheral Arterial Diseasi. **Angiologia e Cirurgia Vascular**, v. 8, 2012.

BRASIL. Ministério da Saúde. Secretaria de Políticas de Saúde. Departamento de Atenção Básica. Manual de condutas para úlceras neurotróficas e traumáticas. Brasília: Ministério da Saúde, 2002.



- BRYANT, R. A.; NIX, D. P. Acute & chronic wounds: current management concepts, 50<sup>a</sup> ed. **Elsevier Health Sciences**, 2015.
- BURN, G. O.; BURN, M. M. The nature of fatty acids essential in nutrition. **Journal of Biological Chemistry**, v. 86, p. 587-621, 1930.
- CARDINAL, M.; EISENBUD, D. E.; ARMSTRONG, D. G.; Wound shape geometry measurements correlata to eventual wound healing. **Wound Repair and Regeneration**, v. 17, p. 175-178, 2009.
- CARLSON, B. M. Integumentary, skeletal, and muscular systems. **Human Embryology and Developmental Biology**, p. 153-181, 1994.
- CHAICOUSKI, A.; SILVA, J. E.; TRINDADE, J. L. F.; CANTERI, M. H. G. C. Determinação da quantidade de compostos fenólicos totais presentes em extratos líquido e seco de erva-mate (*ilex paraguariensis*). **Revista Brasileira de Produtos Agroindustriais**, v.16, n.1, p.33-41, 2014.
- CHATURVEDI, R.; MULCHANDANI, N. B. Coumarins from *Eupatorium ayapana*. **Journal Indian Chemical Society**, v. 66, p. 286-287, 1989.
- COSTA, A.F. **Farmacognosia**. 5 ed. Lisboa: Fundação Calouste Gulbenkian, 1994.
- CROSS, S. E. NAYLOR, I.L.; COLEMAN, R. A. Na experimental model to investigate the dynamics of wound contraction. **British Journal of plastic Surgery**, v. 48, n. 4, p. 189-197, 1995.
- CURVINELL, W.M.; Sistema imunitário- Parte I: Fundamentos da imunidade inata nos mecanismos moleculares e celulares da resposta inflamatória. **Revista Brasileira de Reumatologia**, v. 50, p. 434-461, 2010.
- DI STASI, L.C.; HIRUMA-LIMA, C.A. **Plantas medicinais na Amazônia e na mata atlântica**, 2 ed. UNESP, São Paulo, Brasil, 2000.
- DIEGELMANN, R. F.; EVANS, M.C.; Wound healing: na overview of acute, fibrotic abd delayed healing. **Front. Biosci**, v. 9, p. 283-289, 2004.
- FACKNATH, S.; LALLJEE, B. Study of various extracts of Ayapana triplinervis for their potential in controlling three insect pests of horticultural crops. **Tropicultura**, v. 26, n. 2, p. 119-124, 2008.
- FEESER, V.R; MENKE, N.B; WARD, K.R; DIEGELMANN, R.F. Androstenediol reverses steroid-inhibited wound healing. **Wound Repair Regen**. v. 5, p. 758-761, 2009.
- FERREIRA, A.S.; BARBIERI, C.H.; MAZZER, N.; CAMPOS, A.D.; MENDONÇA, A.C.; Measurement of healing area using planimetry after applying low-intensity ultrasound to the skin of rats. **Revista Brasileira Fisioterapia**, v. 12, n. 5, p. 351-8, 2008.

GANTWERKER, E. A.; HOM, D. B. Skin: histology and physiology of wound healing. *Facial plastic surgery clinics of North America*, v. 19, n. 3, p. 441-453, 2011.

GENESER, F. **Histologia: com bases moleculares**. 3.ed. Rio de Janeiro: Médica Pan americana, Guanabara Koogan, 2003.

GUPTA, M. et al. Antimicrobial activity of *Eupatorium ayapana*. **Fitoterapia**, v. 73, p. 168-170, 2002.

HENDRICKSON, A.D. Cuidado de ferimentos para veterinários de equinos. Roca. São Paulo. 184p. 2006.

IBA, Y.; SHIBATA, A.; KATO, M.; MASUKAWA, T. Possible involvement of mast cells in collagen remodeling in the late phase of cutaneous wound healing in mice. **Int. Immunopharmacol**, v. 4, p. 1873-1880, 2004.

INCA- Instituto Nacional de Câncer. Tratamento e Controle de Feridas Tumorais e úlceras por pressão no câncer avançado. Rio de Janeiro, 2009.

JUNQUEIRA, L. C. U.; CARNEIRO, **Histologia básica - texto e atlas**. 11 ed. Rio de Janeiro: Guanabara-Koogan, 2008.

KAUSHAL, M; KUTTY, N.G.; RAO, C.M.: Nitrooxyethylation reverses the healing-suppressant effect of ibuprofen. **Mediators Inflamm**. v . 4, 2006.

KUROKAWA, I.; MIZUTANI, K.; NISHIJIMA, S.; TSUJITA-KYUTOKU, M.; SHIKATA, N.; TSUBURA, A. Cytokeratin, filaggrin and p63 expression in reepithelialization during human cutaneous wound healing. **Wound Repair Regen**, v. 14, p. 38-45, 2006.

LANIAI, B. G. D; MORARI, J.; ALMEIDA, A. R.; SILVA, M. N.; VIEIRA-DAMIANI, G.; LINS, K. A.; C. L.; VELLOSO, A. L.; MAIA, N. B.; CINTRA, M. P.; VELHO, P. E. N. F. Topical essential fatty acid oil on wounds: Local and systemic effects. **PLOS ONE**. 14(1):e e0210059, 2019.

LATIF, M. A.; ZAKI, M. Z. M.; LENG, T.M. Alocasea denudata Engler treatment enhance open wound healing activities in Wistar rat's skin. **Journal of ethenopharmacology**, v. 176, p. 258-267, 2015.

LEITE, N.S.; LIMA, A.P.; ARAÚJO-NETO, V.; ESTEVAM, C.S.; PANTALEÃO, S.M.; CAMARGO, E.A.; FERNANDES, R.P.M.; COSTA, S.K.P.; MUSCARÁ, M.N.; THOMAZZI, S.M. Avaliação das atividades cicatrizante, anti-inflamatória tópica e antioxidante do extrato etanólico da *Sideroxylon obtusifolium* (quixabeira). **Rev. Bras. Pl. Med.**, Campinas, v.17, n.1, p.164-170, 2015.

LOPES, T. R. M. et al. Antimicrobial bioassay-guided fractionation of a methanol extract of *Eupatorium triplinerve*. **Pharmaceutical biology**, n. 0, p. 1-7, 2014.  
MADISON, J.B.; GRONWALL, R. R. Influence of wound contraction in horse. **American Journal of Veterinary Research**, v. 53, p. 1575-15778, 1992.

- MAGALHÃES, M.S.F.; FECHINE, F. V.; MACEDO, R. N.; MONTEIRO, D. L. S.; OLIVEIRA, C. C.; BRITO, G. A. C.; MORAES, M. E. A.; MORAES, M. O. Effect of a combination of medium chain triglycerides, linoleic acid, soy lecithin and vitamins A and ou wound healing in rats. **Acta Cir. Bras.**, v. 23, n. 3, p. 262-269, 2008.
- MANDELBAUM, S.H.; SANTIS, E.P.; MANDELBAUM, M. H. S. Cicatrização: conceitos atuais e recursos auxiliares – Parte I. **Anais brasileiro de Dermatologia** 78 (4): 393-410. 2003.
- MARQUES, S.R. Efeitos da aplicação tópica de óleo de semente de girassol em feridas cutâneas, em carneiro. **Acta cir. Bras**, v. 19, n.3, p 196-209, 2004.
- MAVER, T.; MAVER, U.; STANA, K.K.; SMRKE, D. M.; KREFT, S. A review of herbal medicines in wound healing. **International journal of dermatology**, v.54, n. 7, p.740-757, 2015.
- MENDONÇA, R. J., COUTINHO-NETTO, J. Cellular aspects of wound healing. **Anais da Academia Brasileira de Dermatologia**, v.84, n.3, p.257-62, 2009.
- MITCHELL, R. N. Fundamentos de Robin e Cotran. **Inflamação aguda e crônica**. Rio de Janeiro. Elsevier, p. 728, 2012.
- MELO, A.S. et al. Antinociceptive, neurobehavioral and antioxidant effects of Eupatorium triplinerve Vahl on rats. **Journal of Ethnopharmacology**, v. 147, p. 293 – 301, 2013.
- NERY, M.I.S. **Revista Brasileira de Plantas Mediciniais**. Morfoanatomia do eixo vegetativo aéreo de Ayapana triplinervis (Vahl) R.M. King & H. Rob. (Asteraceae)
- NETO, P.A.S.; CAETANO, L.C. Plantas medicinais do popular ao científico. Alagoas: Editora UFAL, 2005.
- OLIVEIRA, J. B.; MICHELS, F. S.; MELO, E. S. P.; NAZÁRIO, C. E. D.; NASCIMENTO, V. A. Data on mineral composition, fatty acids, oxidative stability, UV-VIS spectra and fluorescence emission of the Dersani<sup>®</sup> and Sunflower<sup>®</sup> oils used as a cicatrizing agent. **Data in brief**, v. 26, 2019.
- OLIVEIRA, L. A. T. J. **Efeitos do uso tópico de óleo de semente de girassol (*Helanthus annus*) em feridas cutâneas experimentalmente induzidas em equinos**. Dissertação de mestrado. Centro Universitário Vila Velha, 62 f. 2010.
- OLIVEIRA, V.B. Efeito de diferentes técnicas extrativas no rendimento, atividade antioxidante, doseamentos totais e no perfil por clae-dad de *dicksonia sellowiana* (presl.). Hook, dicksoniaceae. **Rev. Bras. Pl. Med.**, Campinas, v.18, n.1, supl. I, p.230-239, 2016
- PAES, C.; NAKAGAMI. G.; MINEMATSU, T.; NAGASE, T.; HUANG, L.; SARI, Y.; SANADA, H. The *Pseudomonas aeruginosa* quorum sensing signal molecule N-(3-oxododecanoyl) homoserine lactone enhances keratinocyte migration and induces Mmp13 gene expression *in vitro*. **Biochem Biophys Res Commun**, v. 427, n. 2, p. 273-9, 2012.

PAIXÃO, T.P. **Estudo fitoquímico e avaliação do efeito antinociceptivo de uma fração rica em cumarina de *Ayapana triplinervis* (Asteraceae)**. Dissertação de Mestrado, Programa de Pós-Graduação em Ciências Farmacêuticas, Universidade Federal do Pará, Belém, 2016. 106f.

PARENTE, L.M.; ANDRADE, M.A.; MOURA, V.M.; MIGUEL, M.P.; LINO-JUNIOR, R.S.; TRESVENZOL, L.F.M.; DE PAULA, J.R.; PAULO, N.M. Angiogenic activity of calendula officinalis flowers I. in rats. **Acta Cirurgica Brasileira**. v. 26, p. 19-24, 2011.

PARENTE, L.M.; LINO-JUNIOR, R.S.; DE PAULA, J.R.; TRESVENZOL, L.F.M.; Wound healing and anti-inflammatory effect in animal of *Calendula officinalis* L. growing in Brazil. **Evidenc Based Complementary and Alternative Medicine**. v,2012. p.1-7, 2012.

PARENTE, L.M.L.; SILVA, M.S.B.; BRITO, L.A.B.; LINO-JÚNIOR, R.S.; PAULA, J.R.; TREVENZOL, L.M.F.; ZATTA, D.T.; PAULO, N.M. Efeito cicatrizante e atividade antibacteriana da *Calendula officinalis* L. cultivada no Brasil. **Rev. Bras. Pl. Med.**, Botucatu, v.11, n.4, p.383-391, 2009.

PARIMALA, K.; CHERIYAN, B.V.; VISWANATHAN, S. Antinociceptive and antiinflammatory activity of petroleum-ether extract of *Eupatorium triplinerve* Vahl. **International Journal of Life Science and Pharma Research**, v.2, n. 3, p. 12-18, 2012.

PEREIRA, L. X. **Análises morfológicas de lesões de pele de camundongos submetidos ao tratamento com extratos vegetais e plaquetas de descarte**. Dissertação de mestrado. Universidade Federal de Minas Gerais, 2013.

PEREIRA, R. F.; BARRIAS, C. C.; GRANJA, P. L.; BARTOLO, P. J Advanced biofabrication strategies for skin regeneration and repair. **Nanomedicine**, v. 8, n. 4, p. 603-621, 2013.

PREMARATHNAA, T.H.; RANAHEWAA, S.K.; WIJESKERAB, R.R.M.K.K.; WIJESUNDARAA, A. P.; JAYASOORIYAC,D.; WIJEWARDANAA, V.; RAJAPAKSEA, R.P.V.J. Wound healing properties of aqueous extracts of *Sargassum illicifolium*: An in vitro assay Amal. **Wound Medicine**. p. 1-7, 2019.

RODRIGUES, E.; ALMEIDA, J.M.D; PIRES, J. M. Perfil farmacológico e fitoquímico de plantas indicadas pelos caboclos do Parque Nacional do jaú (AM) como potenciais analgésicas. Parte I. **Revista Brasileira de Farmacognosia**, 2010.

RAHMAN, M.S.; JUNAID, M. Antimicrobial activity of leaf extracts of *Eupatorium triplinerve* Vahl. against some human pathogenic bacteria and phytopathogenic fungi. **Bangladesh Journal of Botany**, v. 37, n. 1, p. 89-92, 2008.

SELVAMANGAI, C.; BHASKAR, A. GC-MS analysis of phytochemicals in the methanolic extract of *Eupatorium triplinerve*. **Asian Pacific Journal of Tropical Biomedicine**. v. 2, n. 3, p. 1329-1332, 2012.

SHAKESPEARE, P. Burn wound healing and skin substitutes. **Burns**. 2001.

SHMIDT, C.; FRONZA, M.; GOETTERT, M.; GELLER, F.; LUIK, S.; FLORES, E. M. M.; BITTENCOURT, C. F.; ZANETTI, G.D.; HEINZMANN, B. M.; LAUFER, S.; MERFOT, I. Biological studies on Brazilian plants used in wound healing. **Journal of Ethnopharmacology**.v. 122, n. 3, p. 523-532, 2009.

SILVA JUNIOR, J.B.; Vigilância em saúde no Brasil. In: Seminário Nacional de Vigilância em Doenças e Agravos Não Transmissíveis e Promoção da Saúde. Brasília, DF: Ministério da Saúde. p. 11-5; 2006.

SILVA, M.P.D. Estudo taxonômico e etnobotânico sobre a família Asteraceae (Dumortier) em uma comunidade rural no Nordeste do Brasil. **Gaia Scientia**. Ed. Esp. Populações Tradicionais, 2014.

SINCLAIR, H. M.; BASNAYEKE, V. Skin permeability in deficiency of essential fatty acids. **Journal of Physiology**, v. 126, p. 55, 1954.

STOJADINOVIC, O; LEE, B; VOUTHOUNIS, C. Nvel genomic effects of glucocorticoids in epidermal keratinocytes: inhibition of apoptosis, interferon-gamma pathway, and wound healing along with promotion of terminal differentiatoin. **J Biol Chem**. 282(6). 2007

SUNTAR, I.; AKKOL, E.K.; NAHAR, L.; SARKER; S.D; Wound healing and antioxidant properties: do they coexist in plat, **free. Radic. Antioxid**. v. 2, p. 1-7. 2012.

TAYLOR, L. Technical Data Report for Ayapana (*Ayapana triplinervis*). Disponível em: rain tree, 2006.

TEO, T. C.; NAYLOR, I. L. Modifications to the rate of wound contraction by allopurinol. **British Journal of Plastic Surgery**, v. 48, n. 4, p. 198-202, 1995.

TEUSTCHBEIN, V. M. L. **Atividade cicatrizante de três espécies adaptadas ao cerrado brasileiro em modelo experimental de úlceras dérmicas em coelhos com análise imunohistológica e morfológica**. Dissertação de mestrado. Pós-Graduação em Ciências Biológicas, Universidade Federal de Juiz de Fora, 91 f. 2011.

UPADHYAY, A.; CHATTOPADHYAY, P.; GOYARY, D.; MAZUMBER, P.M.; VEER, V. *Eleutherine indica* L. accelerates *in vivo* cutaneociated collagen production. **J Ethnopharmacol**,v. 143, p. 490-494, 2013.


WAGNER, H.; BLADT, S. **Plant drug analysis: a thin layer chromatography atlas**. 2 ed. Springer, 2001.

WENDT, S.B.T. **Comparação da eficácia da calêndula e do óleo de girassol na cicatrização por segunda intenção de feridas em pequenos animais**.

Dissertação (Mestrado em Ciências Veterinárias) – Setor de Ciências Veterinárias, Universidade Federal do Paraná. 85p. 2005.

## ANEXO

## Parecer do Comitê de Ética- UEPA

  
 UNIVERSIDADE DO ESTADO DO PARÁ  
 CENTRO DE CIÊNCIAS BIOLÓGICAS E DA SAÚDE  
 COMITÊ DE ÉTICA EM USO DE ANIMAIS

**PROJETO DE PESQUISA ENVOLVENDO ANIMAIS**

Protocolo n.º 13/2017

Título do Projeto de Pesquisa: Avaliação da Atividade Cicatrizante de Extrato Hidroalcoólico de *Ayapana triplinervis*  
 Pesquisador Responsável: Anderson Bentes de Lima  
 Instituição: Universidade do Estado do Pará

Data do Parecer: 04/08/2017

**PARECER**

O Comitê de Ética no Uso de Animais da UEPA apreciou o protocolo em tela e, verificou que foram atendidas todas as exigências da Lei Federal 11.794, sendo respeitados os Princípios Éticos da Experimentação Animal do CONCEA. O referido projeto utiliza 80 *Rattus norvegicus*, com 60 dias e peso de 250g a 350g para fins de pesquisa, tratando-se de animais pertencentes ao filo Chordata subfilo Vertebrata, do sexo masculino, originários da Seção de Criação e Produção de Animais de Laboratório (SACPA) do Instituto Evandro Chagas. Desse modo, após as avaliações o CEUA-UEPA, manifesta-se pela sua aprovação.


O projeto será desenvolvido no período de 01/2018 a 12/2018.

Parecer: APROVADO

Liberado para o início da pesquisa sendo obrigatória a entrega neste CEUA do relatório semestral e a conclusão ao final da pesquisa. Comunicar por escrito, toda e qualquer modificação no projeto.

Belém, 04 de agosto de 2017.

Prof. Dr. Anderson Bentes de Lima  
 CCBS/UEPA  
 Mat 57233093/1

  
 Prof. Dr. Anderson Bentes de Lima  
 Coord. do CEUA/CCBS/UEPA

Recebido em 13/08/17  
 140.306

Universidade do Estado do Pará - UEPA - Campus II / CCBS  
 Comitê de Ética em Uso de Animais - CEUA. End.: Trav. Perebebuí nº 2623 - Marco - CEP: 66087-470  
 Belém/Pará. Fone: (91) 3276-3387. e-mail: [ceuauepa2017@gmail.com](mailto:ceuauepa2017@gmail.com)

